Maladie de Crohn résistante au traitement?

S. Cook, O. Lamy

Ce patient de 75 ans d'origine italienne, en bonne santé habituelle, présentait depuis 5 mois une aphtose buccale (fig. 1), des fissures anales ayant nécessité une sphinctérectomie, un ulcère ovalaire au niveau du colon ascendant associé à des petits foyers sigmoïdiens à l'iléo-colonoscopie. L'examen histo-pathologique d'alors excluant une RCUH, le diagnostic de probable maladie de Crohn avait été retenu. L'évolution clinique ne répondant pas au traitement instauré de Mesalazin (Salofalk®), son médecin traitant l'adresse dans notre service d'investigations. Le patient note une perte pondérale de 12 kg, une augmentation de la fréquence des selles à environ 8 fois par jour, l'apparition d'arthralgies généralisées fugaces et des lésions cutanées multiples.

L'examen clinique démontre une dizaine d'aphtes buccales (fig. 1), une palpation profonde péri-ombilicale douloureuse, des fissures anales et de multiples atteintes cutanées sous la formes de lésions erysipéloïdes, papuleuses, papulo-pustuleuses, acnéiformes ou nécrotiques (fig. 2). On note par ailleurs un syndrome inflammatoire avec une VS à 117 mm/h, une CRP à 96 mg/L, une ferritine augmentée (604 g/L), une augmentation relative des fraction alpha I et II à l'électrophorèse des protéines et une anémie normocytaire, normochrome, régénérative (Hb: 118 g/L, Ht: 36%, MCV: 92 fL, MCH: 30,3 pg, Réticulocytes: 22‰).

Aussi bien les biopsies cutanées que celles faites lors de l'œso-gastro-duodénoscopie montrent des signes de vasculite sans granulome. Des signes de vasculite sont également présents au fond d'œil. Au vu des critères cliniques [1] et histologiques, nous retenons le diagnostic de maladie de Behcet. Une recherche du HLA-B5 est négative. Un traitement d'essai de colchicine est débuté (1mg/j) et permet une nette amélioration de l'aphtose buccale.

La maladie de Behcet est une maladie ubiquitaire dont la prévalence en Europe est de 0,1 à 7,5 patients pour 100 000 habitants; elle augmente dans le bassin méditerranéen pour atteindre 80–370 patients pour 100 000 habitants en Turquie [2]. En Europe, elle touche principalement les hommes jeunes, chez qui la symptomatologie est pauvre, l'atteinte multiple devenant plus fréquente avec l'âge [3]. Son éthiopathogénie [4] semble être liée à plusieurs agents microbiens. Une réaction immunitaire pathologique a lieu chez des sujets prédisposés (HLA-B51, HLA-B101 et/ou MICA-6). La clinique est caractérisée par l'aspect chronique et récurrent des lésions. La fréquence des symptômes et signes est résumée par le tableau 1. Comme il n'y a pas de test de laboratoire pa-

Figure 1.
Aphtes buccales.

Département de médecine,
Centre hospitalier universitaire
vaudois, Lausanne

Correspondance:
Dr O. Lamy
Département de médecine
BH 10-614, CHUV
CH-1011 Lausanne

olivier.lamy@chuv.hospvd.ch

thognomonique pour la maladie de Behcet, le diagnostic [1] repose sur la présence de plus de 3 épisodes d'ulcères buccaux récurrents pendant une période de 12 mois (critère majeur) et de la présence d'au moins deux critères mineurs suivants: ulcères génitaux récurrents (scrotum ou grandes lèvres), lésions oculaires (uvéite antérieure, postérieure et/ou vasculite rétinienne), lésions cutanées (érythème noueux, lésions papulo-pustuleuses et/ou pseudofolliculite avec des nodules acnéiformes caractéristiques) ou un test de pathergie positif (piqûre à l'aiguille de 20–25 G qui provoque une pustule ∅ >5 mm en 24 à 48 heures).

L'atteinte digestive de la maladie de Behcet est fréquente dans certaines régions asiatiques (p.ex. Japon), mais reste rare en Europe et dans le pourtour méditerranéen [5]. Elle se caractérise par des ulcères localisés principalement à la jonction iléo-caecale et dans la colon (atteintes segmentaires). La fréquence des récidives est très élevée (70–80%) et complications sont fréquentes (saignements, perforations). L'œsophage est souvent atteint sous la forme d'ulcère, de varices ou de perforation.

La maladie de Behcet à prédominance digestive ressemble à la maladie de Crohn: les deux touchent l'iléon proximal et le colon ascendant [6]. Dans certains cas, la distinction est difficile, raison pour laquelle une stratégie de biopsie à distance de l'ulcère a été proposée, rendant les signes de vasculite plus spécifiques [7]. Finale-

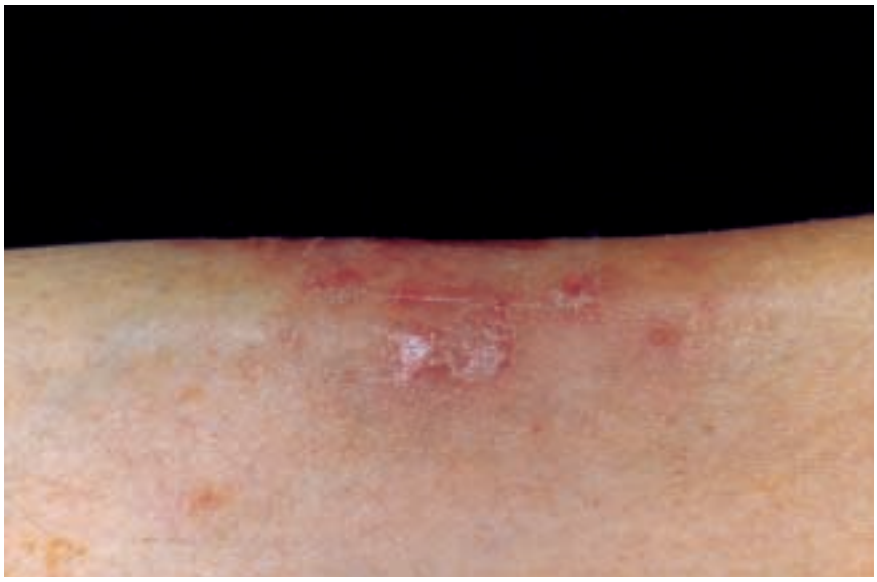

Figure 2.
Crête tibiale droite.

Tableau 1. Fréquence des symptômes et signes cliniques de la maladie de Behcet.

Signes/symptômes	Fréquence	Remarques
Arthralgies	56%	Arthrite dans ~⅔ des cas
Anamnèse familiale positive	20%	
Lésions des muqueuses	99%	Lésions récurrentes rondes à ovalaires (diamètre: 3–15 mm)
Lésions cutanées	80%	Folliculite aux sites de ponction, lésions acnéiformes, papulo-pustuleuses, érythème noueux (40%).
Ulcères génitaux	77%	Chez l'homme: Scrotum. Chez la femme: vulve
Atteinte oculaire	60%	Uvéite antérieure, postérieure, vasculite rétinienne
Arthrite	37%	
AVC ischémique	25%	
Thrombophlébite superficielle	16%	
Thrombose veineuse profonde	13%	
Atteinte neurologique	10%	
Atteinte digestive	9%	
Epididymite	8%	
Occlusion artérielle/anévrisme	3%	

ment, la maladie de Behcet peut présenter des granulomes [6], et la coexistence des deux pathologies a déjà été décrite [8].

Finalement, devant un tel tableau clinique, nous devons avant tout exclure une maladie inflammatoire du tube digestif (Crohn, RCUH) plus fréquentes, ainsi que certaines causes infectieuses (Yersiniose, tuberculose digestive, histoplasmose, leishmaniose, toxoplasmose, Mycobacterium avium intracellulare chez le patient HIV, Salmonellose, Shigellose, Campylobacter ou Chlamydia).

Le traitement de l'atteinte digestive de la maladie de Behcet est basé sur l'étude de rapport de cas et de petites études souvent non controllées. Elle dépend de la localisation de l'atteinte, de son extension et de sa gravité. L'approche se doit d'être multidisciplinaire (gastro-entérologue, immunologue et chirurgien) et fait appel à un large panel d'immunomodulateurs et d'immunosuppresseurs, mais reste souvent peu satisfaisante. Bien que certaines lésions répondent bien aux corticostéroïdes, les effets sont généralement transitoires et inconsistants. La sulphasalazine (Salazopyrin®) à une dose de 2–4 grammes/jour semble être bénéfique [5], tout comme l'aziathioprine (Imurek®, 2 mg/kg/jour) [9], la thalidomide (100–300 mg/jour) [10, 11], la colchicine (1,5 mg/jour) [12], ou l'acide fusidique (1500 mg/jour) [13]. Les nouvelles approches thérapeutiques incluent l'interféron-α (Intron-A®, 9 millons UI 3 fois/semaine) [14] et des immunoglobulines intraveineuses (Anticorps monoclonaux anti-TNF-α, Infliximab, Remicade®, 5 mg/kg, aux semaines 0, 2, 7 et 23) [15].

Références

1 Criteria for diagnosis of Behcet's disease. International Study Group for Behcet's Disease. Lancet 1990; 335:1078–80.
2 Zouboulis CC. Epidemiology of Adamantiades-Behcet's disease. Ann Med Intern 1999;150:488–98.
3 Krause I, Uziel Y, Guedj D, Mukamel M, Molad Y, Amit M, Weinberger A. Mode of presentation and multisystem involvement in Behcet's disease: the influence of sex and age of disease onset. J Rheumatol 1998; 25:1566–9.
4 Lehner T. The role of heat shock protein, microbial and autoimmune agents in the aetiology of Behcet's disease. Int Rev Immunol 1997;14: 21–32.
5 Yurdakul S, Tuzuner N, Yurdakul I, Hamuryudan V, Yazici H. Gastrointestinal involvement in Behcet's syndrome: a controlled study. Ann Rheum Dis 1996;55:208–10.
6 Lee RG. The colitis of Behcet's syndrome. Am J Surg Pathol 1986;10: 888–93.
7 Carpenter HA, Talley NJ. The importance of clinicopathological correlation in the diagnosis of inflammatory conditions of the colon: histological patterns with clinical implications. Am J Gastroenterol 2000; 95:878–96.
8 Kyle SM, Yeong ML, Isbister WH, Clark SP. Bechet's colitis: a differential diagnosis in inflammations of the large intestine. Aust N Z J Surg 1991;61:547–50.
9 Choi IJ, Kim JS, Cha SD, Jung HC, Park JG, Song IS, Kim CY. Long-term clinical course and prognostic factors in intestinal Behcet's disease. Dis Colon Rectum. 2000;43: 692–700.
10 Larsson H. Treatment of severe colitis in Behcet's syndrome with thalidomide (CG-217). J Intern Med. 1990;228:405–7.
11 Bousvaros A, Mueller B. Thalidomide in gastrointestinal disorders. Drugs 2001;61:777–87.
12 Bayraktar Y, Ozaslan E, Van Thiel DH. Gastrointestinal manifestations of Behcet's disease. J Clin Gastroenterol 2000;30:144–54.
13 Langholz E, Brynskov J, Freund LG, Bendtzen K. Fusidic acid for Behcet's colitis: a novel approach to T-cell specific immunosuppressive therapy. Dan Med Bull 1991;38: 284.
14 O'Duffy JD, Calamia K, Cohen S, Goronzy JJ , Herman D, Jorizzo J, Weyand C, Matteson E. Interferon-alpha treatment of Behcet's disease. J Rheumatol 1998;25:1938–44.
15 Hassard PV, Binder SW, Nelson V, Vasiliauskas EA. Anti-tumor necrosis factor monoclonal antibody therapy for gastrointestinal Behcet's disease: a case report. Gastroenterology 2001;120:995–9.