Quiz

Ihre Diagnose?

W. Zaunbauer

31jähriger Mann; Status nach Semikastratio links und Radiatio wegen eines Seminoms vor 8 Jahren. 2/6 Systolikum. Beschwerdefrei. Unter körperlicher Belastung asymptomatisch.

Abbildung 1.
Thorax pa.

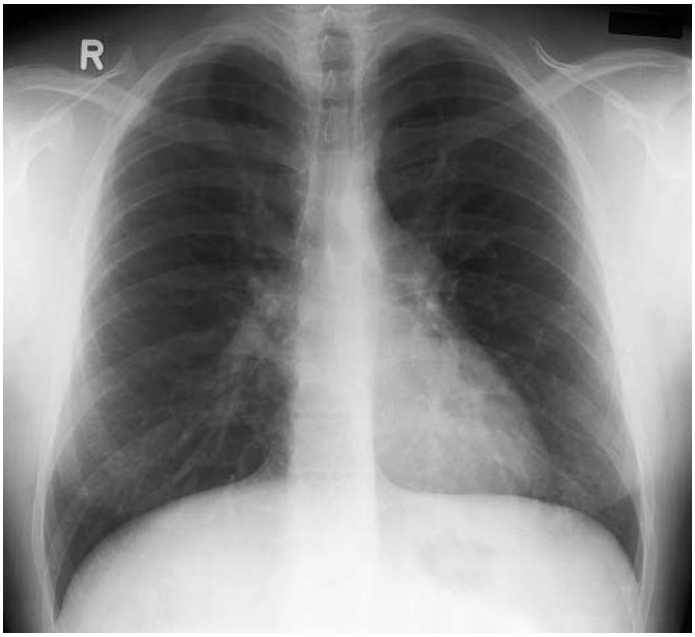

Abbildung 2.
Thorax ds.

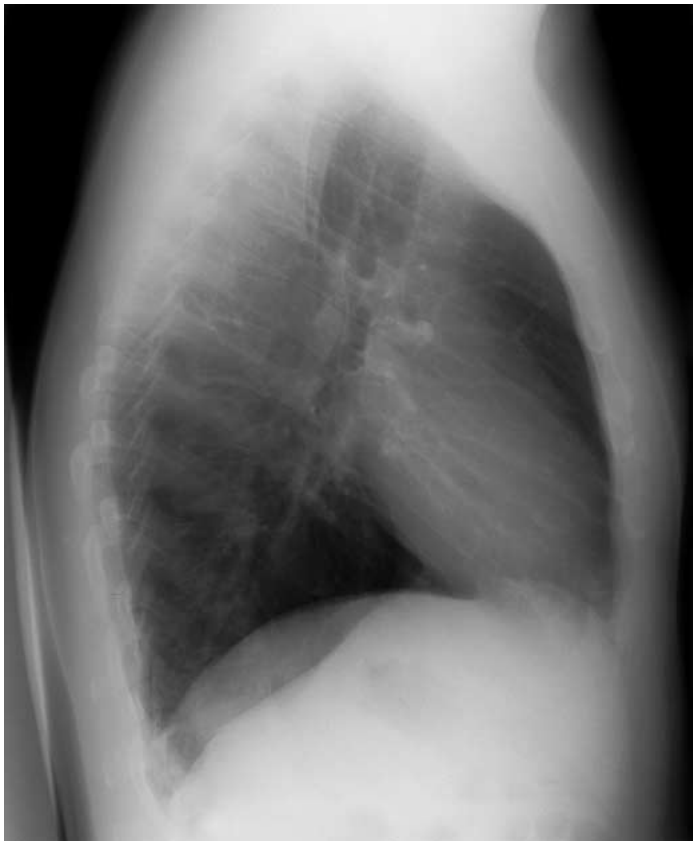

Befund siehe nächste Seite.

Korrespondenz:
PD Dr. W. Zaunbauer
Institut für Radiologie
Kantonsspital
CH-9007 St. Gallen

Quiz

Befund

W. Zaunbauer

Thorax pa/ds:
Prominenter Truncus pulmonalis (→).
Hyperzirkulation der Lungendurchblutung mit erweiterten zentralen und peripheren Gefässen (▶), erhöhter peripherer Gefässdichte, normaler Kaliberverteilung von zentral nach peripher und von kaudal nach kranial.
Normal grosser linker Vorhof und normaler Herz-Lungen-Quotient.
Normale Breite des Vascular pedicle.

Abbildung 1.
Thorax pa.

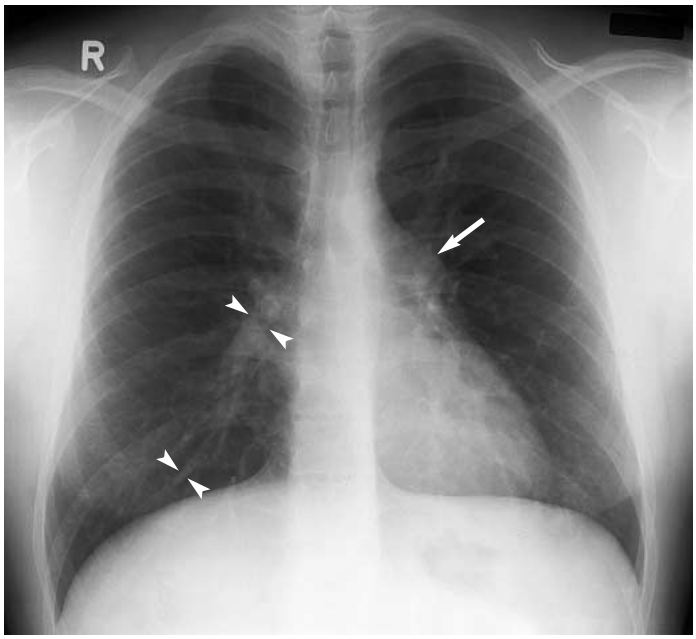

Abbildung 2.
Thorax ds.

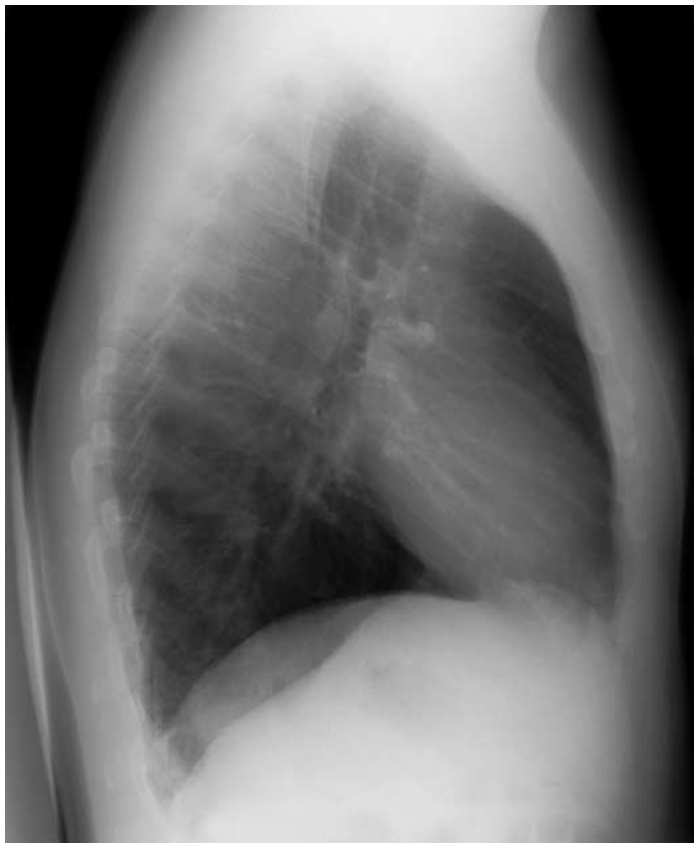

Lösung siehe «letzte Seite».