Quiz

Ihre Diagnose?

W. Zaunbauer

39jähriger Mann; asymptomatisch.
Vor 16 Jahren Windpocken mit Pneumonie.

Abbildung 1.
Thorax pa.

Abbildung 2.
Thorax ds.

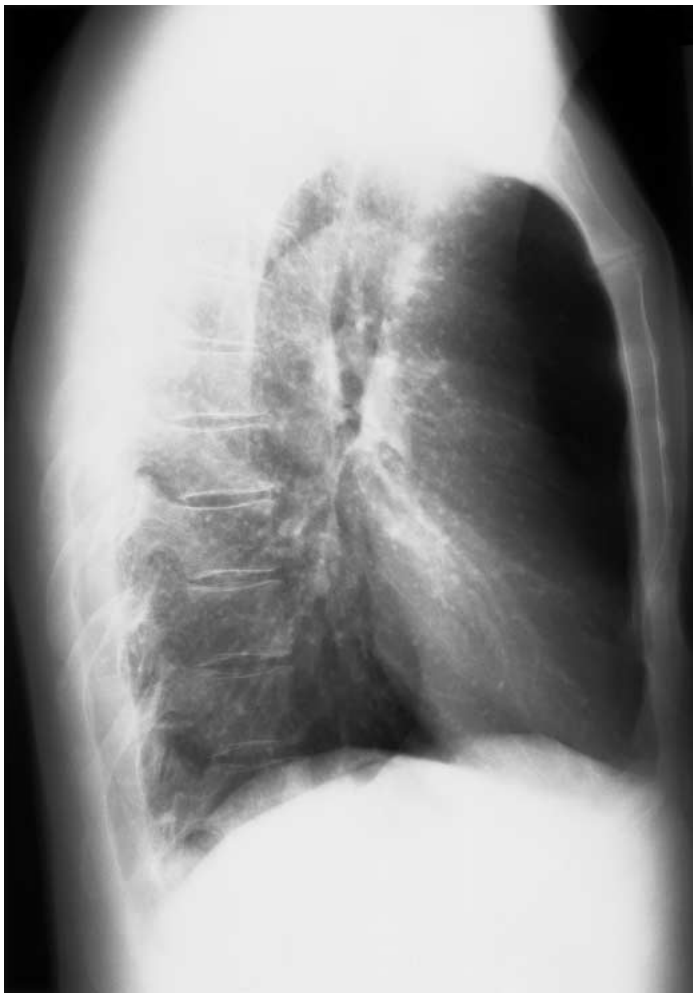

Befundbeschreibung nächste Seite.

Korrespondenz:
PD Dr. W. Zaunbauer
Institut für Radiologie
Kantonsspital
CH-9007 St. Gallen

Quiz

Befund

W. Zaunbauer

Thorax pa/ds:
Multiple über die Lunge verstreute bis 3 mm grosse Verkalkungen.
Der übrige Herz-Lungenbefund ist normal.

Abbildung 1.
Thorax pa.

Abbildung 2.
Thorax ds.

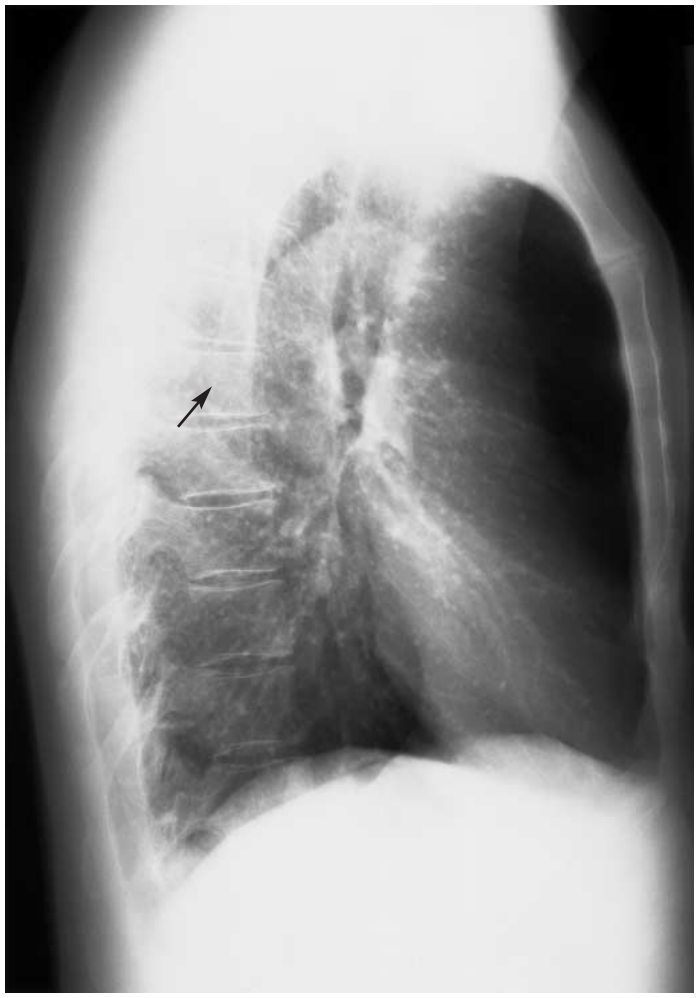

Lösung siehe «Letzte Seite».