Acidose lactique chez les patients infectés par le VIH

Un effet secondaire potentiellement létal du traitement antirétroviral

M. Lepori[a], A. F. Broccard[a], M. D. Schaller[a], G.Greub[b]

Résumé

Les trithérapies ont diminué considérablement la mortalité des sujets infectés par le VIH. Cependant, ces trithérapies s'associent parfois à des troubles métaboliques sévères. Les inhibiteurs de protéases provoquent des troubles lipidiques et une résistance au glucose. Les inhibiteurs de la retrotranscriptase sont associés à une altération fonctionnelle des mitochondries, qui se manifeste par l'élévation du taux de lactate sanguin et qui peut s'accompagner d'une atteinte hépatique, pancréatique, neurologique ou musculaire sévère. Nous rapportons un cas d'acidose lactique majeure induite par un traitement antirétroviral. Cette entité, parfois rencontrée chez des patients asymptomatiques peut dans certaines circonstances être fatale. Sa reconnaissance rapide permet l'administration de hautes doses de vitamine B_2 d'éviter une issue potentiellement fatale.

Introduction

Au cours des dernières années, le traitement de l'infection par le virus de l'immunodéficience humaine (VIH) s'est sans cesse amélioré. En 1987 la zidovudine (AZT) permettait de retarder, l'apparition de nouvelles infections opportunistes et de prolonger la survie [1]. D'autres analogues nucléosidiques de la reverse transcriptase (NRTI) ont été disponibles au début des années 90 et ont été utilisés séquentiellement ou en association [2, 3]. La découverte des inhibiteurs de la protéase et leur administration en association avec les NRTIs (trithérapies) a réduit considérablement la mortalité [4] et la morbidité [5] de l'infection VIH. En dehors d'effets secondaires hématologiques, neuromusculaires et digestifs [6], les antirétroviraux peuvent provoquer des altérations métaboliques importantes. Celles-ci, touchant particulièrement le métabolisme des lipides [7, 8] ou celui des glucides [9] ont été initialement observées avec les inhibiteurs de la protéase. Les troubles du métabolisme pourraient être plus rarement liés à une toxicité mitochondriale des NRTIs. Celle-ci se manifeste généralement par l'augmentation du lactate sanguin, souvent asymptomatique [10], peut s'associer à une stéatose hépatique [11] et être dans de certains cas fatale [11–13]. Sa reconnaissance rapide est importante car l'évolution semble étre améliorée par l'administration de hautes doses de vitamines du complexe B [14]. Nous décrivons ici un cas d'acidose lactique sévère associée à un traitement par des NRTIs et rapportons l'effet bénéfique de la riboflavine (vitamine B_2) dans 3 autres cas.

Observation

La patiente est une femme de 34 ans, séropositive depuis 12 ans. Jusqu'à récemment son infection par le VIH s'était manifesté par des épisodes répétés de candidose oro-pharyngée et d'infections herpétiques buccales récurrentes. Son taux de lymphocytes CD4 était de 70 cellules/mm^3 et sa virémie à 112 579 copies/mL. Quelques jours avant son admission elle développe une dyspnée progressive associée à un inconfort abdominal ainsi qu'une inappétence avec nausée et vomissements. Son traitement comprend alors une association de lanivudine (3TC), stavudine (D4T), nelfinavir et saquinavir. Un traitement empirique de fluconazole est débuté pour une suspicion de candidose œsophagienne. En l'absence d'amélioration une gastroscopie est effectuée et met en évidence une antrite, motivant la prescription d'oméprazole. La patiente est hospitalisée 48 heures plus tard, au vu de l'aggravation de la symptomatologie digestive. A l'admission elle est afébrile, anictérique, tachycarde à 105/min et tachypnéique à 25/min. La radiographie du thorax est normale. La gazométrie montre une acidose métabolique avec une PaO_2 à 99 mm Hg, une $PaCO_2$ à 14,6 mm Hg, un pH à 7,12 et des bicarbonates

[a] Divisions des Soins Intensifs de Médecine, Service B, CHUV Lausanne
[b] Division des Maladies Infectueuses, CHUV Lausanne

Correspondance:
Dr M. Lepori
Divisions des Soins Intensifs de Médecine BH 05
CHUV
CH-1011 Lausanne

mattia.lepori@chuv.hospvd.ch

à 5 mmol/L, et l'anion gap est à 26 mmol/L. La formule sanguine est sans particularité hormis une macrocytose à 110 fL. La chimie sanguine montre une élévation des lipases à 809 U/L (N <60 U/l). Un CT scan abdominal révèle une tuméfaction discrète de la tête du pancréas et une importante stéatose hépatique (fig. 1). Le diagnostic de pancréatite médicamenteuse est retenu. Malgré une réhydratation et l'administration de bicarbonates, la persistance d'une importante acidose métabolique motivera le transfert aux soins intensifs, 4 jours après son hospitalisation. A ce moment, la patiente est légèrement somnolente subfébrile et déshydratée. La tension artérielle est à 160/80 mm Hg, la fréquence cardiaque à 135 battements/min, la fréquence respiratoire à 32/min. La gazométrie montre une PaO_2 à 133 mm Hg, une $PaCO_2$ à 17 mm Hg, un pH à 7,28, des bicarbonates à 10 mmol/LA et un taux de lactate à 16,7 mmol/L. La chimie sanguine est caractérisée par une élévation importante des LDH à 3353 U/L ainsi qu'une discrète perturbation des tests hépatiques (ALAT 79 U/L et ALAT 48 U/L) alors que le taux de lipase est presque normalisé. La radiographie thoracique est normale. Au vu de l'importance de l'acidose lactique, malgré un tableau de pancréatite peu sévère, un cathéter de Swann-Ganz est mis en place; les valeurs hémodynamiques mesurées sont normales et la saturation en oxygène dans le sang veineux mêlé est de 69%. Il n'y a pas d'éléments cliniques en faveur d'une infection et les hémocultures sont stériles. On suspecte alors une acidose métabolique sur une toxicité mitochondriale des NRTIs, le traitement antiviral est suspendu et un traitement de riboflavine 200 mg puis 50 mg/jour est administré. La situation clinique s'améliore lentement, le taux de lactate diminue à 14,7 mmol/L après 24 heures et à 8,7 mmol/L après 3 jours permettant ainsi le transfert en division. Toutefois la normalisation complète du taux de lactate sanguin et la disparition de la cytolyse hépatique ne seront obtenues qu'après 5 semaines. Parallèlement à cette hyperlactatémie, la patiente a également développé une myélo-radiculite et une stéatose hépatique avec hépatomégalie et abaissement du temps de thrombine. La densité tomographique du parenchyme hépatique différente de celle de la rate témoigne de la présence d'une importante stéatose (fig. 1).

Discussion

L'acidose lactique, qui se caractérise par une acidose métabolique et une élévation du taux de lactate supérieur à 3 mmol/L est généralement classifiée en anaérobique (Type A) et aérobique (Type B) [15]. Alors que dans le premier cas les causes d'hypoxie cellulaire sont cliniquement évidentes (par exemple état de choc, arrêt cardio-respiratoire, ...), l'hypoxie tissulaire n'est

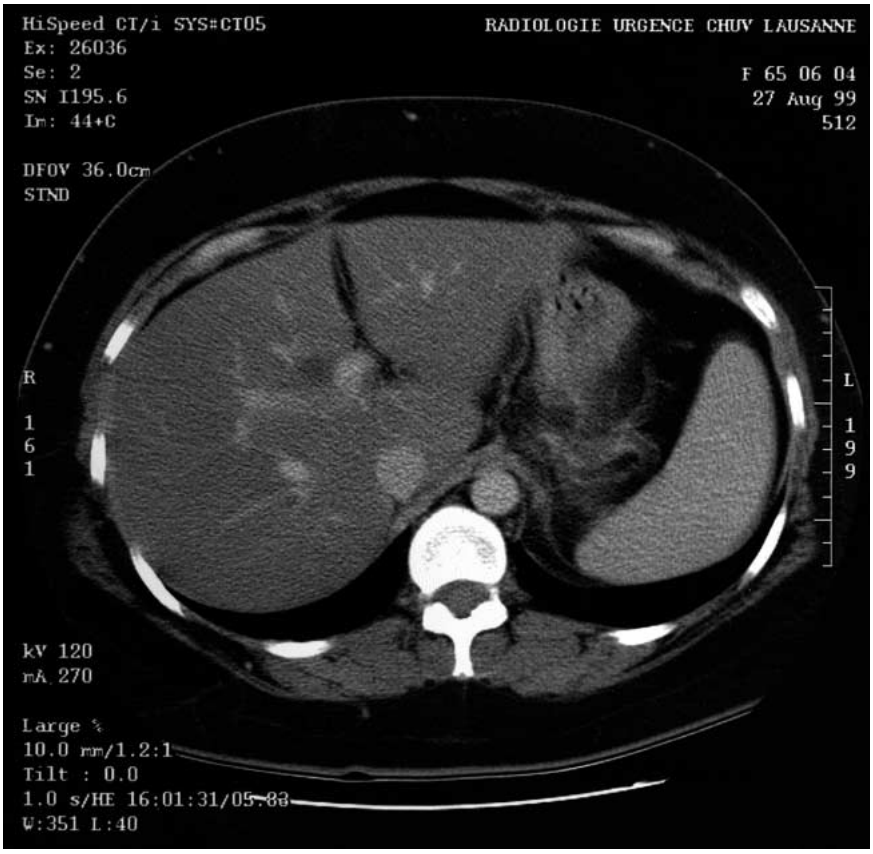

Fugure 1.
CT-scan abdominal montrant une hépatomégalie avec stéatose diffuse caractérisée par une densité tomographique sensiblement différente de celle de la rate.

pas apparente dans les acidoses de Type B. La première observation d'acidose lactique de Type B chez des patients infectés par le VIH remonte à 1993 [16]. Dans cette description, sept cas d'acidose lactique symptomatique ont été rapportés (lactate artériel: 14,3 ± 2,6 mmol/L, pH artériel: 7,22 ± 0,1), chez des patients atteints du SIDA. Quatre de ces sept patients étaient traités par de l'AZT et six d'entre eux sont morts en l'espace de 5 semaines. A la suite de cette première description, une vingtaine d'autres cas ont été rapportés dont une moitié environ ont eu une issue fatale à court terme. L'association avec le traitement par AZT et avec d'autres NRTIs est devenue progressivement évidente. Une atteinte hépatique [17] ou musculaire [16] concomitante à ces épisodes d'acidose lactique symptomatique a fait évoquer la possibilité d'une atteinte mitochondriale à la base de ce désordre [18]. La présence d'une part d'une altération de la synthèse du DNA mitochondrial [19] codant pour les composants de la chaîne respiratoire, et d'autre part d'anomalies de la structure mitochondriale touchant à la fois la musculature striée et le foie sont venues confirmer cette hypothèse [20]. Plus précisément, les NRTI semblent interférer avec l'activité de γ-DNA polymérase responsable de la synthèse des éléments constituants la chaîne respiratoire. Cette anomalie conduirait à un défaut du transfert du lactate dans le cycle de Krebs et à son accumulation. La persistance d'une dysfonction mitochondriale prolongée a été documentée chez des nouveau-nés exposés dans la période périnatale à un traitement prophylactique à base de NRTI, bien qu'ils n'avaient pas été infectés par le VIH par leurs mères [21]. La riboflavine, cofacteur important de l'activité de la γ-DNA polymérase, a été utilisée à haute dose dans ces situations. Jusqu'à présent 5 cas d'acidose lactique de type B induite par des NRTIs et évoluant favorablement sous hautes doses de vitamine B_2 (50 mg/jour), ont été jusqu'à présent rapportés [14, 22]. En plus du cas rapporté dans cette observation, trois autres patients, suivis dans notre hôpital et traités par des NRTIs ont présentés une acidose lactique symptomatique associée à une cytolyse hépatique. Celle-ci a été rapidement améliorée par l'administration de riboflavine, parfois associée à l'arrêt du traitement antiviral. Tous les quatre patients étaient immunosupprimé (taux de CD4 < à 250 cellules/mm^3) et traités par Zérit (D4T), un médicament qui parait, comme le Videx (DDI), plus souvent associé à une hyperlactatémie que l'AZT [10].
Si les cas d'acidoses lactiques symptomatiques sont rares, une élévation du lactate paraît fréquente chez les patients infectés par le VIH et traites par des NRTIs. Dans une observation transversale au sein de l'Etude Suisse de Cohorte (SHCS), un taux d'acide lactique au-dessus de la limite supérieure de la norme était rencontré chez 6,7% de 1598 patients infectés par le VIH [10]. La malnutrition protéino-calorique ainsi que les déficits vitaminiques étant fréquemment rencontrés chez les malades atteint du SIDA [23], il est possible que, chez les patients traités par NRTI, le déficit en riboflavine soit un facteur déterminant pour le développement d'une acidose lactique plus sévère et symptomatique. Enfin, il est possible que les neuropathies, les myopathies et les pancréatites observées depuis de nombreuses années avec les NRTIs soient en partie dues une toxicité mitochondriale.

Conclusion

L'acidose lactique est un effet secondaire potentiellement létal du traitement antirétroviral chez les patients infectés par le VIH. Souvent rencontrée chez des patients asymptomatiques, cette anomalie métabolique s'avère être le marqueur d'une toxicité mitochondriale des NRTIs au niveau hépatique, qui s'associe à une symptomatologie protéiforme et souvent peu spécifique. Cette toxicité des NRTIs doit être reconnue car l'administration de hautes doses de vitamine B_2 peut potentiellement en améliorer le pronostic.

Remerciements: Les auteurs remercient le Dr A. Telenti pour la lecture critique et la correction du manuscrit.

Références

1 Fischl MA, Richman DD, Grieco MH, Gottlieb MS, Valdberg PA, Laskin OL, et al. The efficacy of azidothymidine (AZT) in the treatment of patients with AIDS and AIDS-related complex. A double-blind, placebo-controlled trial. N Engl J Med 1987;317:185–91.
2 Collier AC, Coombs RW, Fischl MA, Skolnik PR, Northfalt D, Boutin P, et al. Combination therapy with zidovudine and didanoside compared with zidovudine alone in HIV-1-infection. Ann Int Med 1993;119: 786–93.
3 Saravolatz LD, Winslow DL, Collins G, Hodges JS; Peltinelli C, Stein DS, et al. Zidovudine alone or in combination with didanosine or zalcitabine in HIV-infected patients with the acquired immunodeficiency syndrome or fewer than 200 CD4 cells per cubic millimeter. Investigators for the Terry Beirn Community Programs for Clinical Research on AIDS. N Engl J Med 1996; 335:1099–106.
4 Palella FJJ, Delaney KM, Moorman AC, Loveless MO, Fuhrer J, Sutton GA, et al. Declining morbidity and mortality among patients with advanced human immunodeficiency virus infection. HIV Outpatient Study Investigators. N Engl J Med 1998;338:853–60.
5 Ledergerber B, Erard V, Weber R, Hirschel B, Furrer H, Battegay M, et al. AIDS-related opportunistic illnesses occurring after initiation of potent antiretroviral therapy – The Swiss HIV Cohort Study. JAMA 1999;282:2220–6.
6 Strube KA, Pratt RD, Gittennann SR. Toxicity of antiretroviral agents. Am J Med 1997;102(5B):65–7.
7 Brinkman K, Smeitink JA, Romijn JA, Reiss P. Mitochondrial toxicity induced by nucleoside-analogue-reverse-transcriptase inhibitors is a key factor in the pathogenesis of antiretroviral-therapy-related lipodystrophy. Lancet 1999;354: 1112–5.
8 Périard D, Telenti A, Sudre P, Chesaux JJ, Halfon P, Raymond MJ, et al. Atherogenic dyslipidemia in HIV-infected individuals treated with protease inhibitors. The Swiss HIV Cohort Study. Circulation 1999;17:700–5.
9 Vigouroux C, Gharakhanian S, Salhi Y, Nguyen TH, Chavanne D, Capres J, et al. Diabetes, insulin resistance and dyslipidaemia in lipodystrophic HIV infected patients on highly active antiretroviral therapy. Diabetes and Metabolism 1999;25: 225–32.
10 Boubaker K, Sudre P, Flepp M, Furrer HJ, Haensel A, Battegay M, et al. Hyperlactatemia and antiretroviral therapy in the Swiss HIV Cohort Study (SHCS). 7th Conference on Retroviruses and Opportunistic Infections. San Francisco 2000. Abstract 57.
11 Freiman JP, KE Helfert, Hamrell MR, Stein DS. Hepatomegaly with severe steatosis in HIV-seropositive patients. AIDS 1993;7:379–85.
12 Lai KK, Gang DL, Zawacki JK, Cooley TP. Fulminant hepatic failure associated with 2',3'-dideoxyinosine (ddI). Ann Intern Med 1991; 115:283–4.
13 Sundar K, Suarez M, Banogon PE, Shapiro JM. Zidovudine-induced fatal lactic acidosis anhepatic failure in patients with AIDS: report of two patients and review of the literature. Crit Care Med 1997;25; 1425–30.
14 Fouty B, Frerinan F, Reves R. Riboflavin to treat nucleoside analogue-induced lactic acidosis. Lancet 1998;352:291–2.
15 Cohen RD. The metabolic background to acid-base homeostasis and some of its disorders lactic acidosis. In: Choen RD, Lewis B, Alberti KG, Denman AM: eds. The metabolic basis of acquired diseases. Philadelphia: W.B. Saunders; 1990: 981–8.
16 Chattha G, Arieff Al, Cummings C, Tiemey LM. Lactic acidosis complicating the acquired immunodeficiency syndrome. Ann Intern Med 1993;118:37–9.
17 Bissuel F, Bruneel L, Habersetzer F, Chassard D, Lotte L, Cevallier M, et al. Fulminant hepatitis with severe lactate acidosis in HIV-infected patients on didanoside therapy. J Intern Med 1994;235:367–71.
18 Le Bras P, Orion RD, Quartaininont Y, Halfon P, Caquet R. Metabolic, hepatic and muscular changes during zidovudine therapy: a drug-induced mitochondrial disease? AIDS 1994; 8:716–7.
19 Aggarwal A, al-Talib K, Alabrash M. Type B lactic acidosis in an AIDS patient treated with zidovudine. Md Med J 1996;45:929–31.
20 Chariot P, Drogou I, de Lacroix-Szmania I, Eliezer-Vanerot MC, Chazard B, Combes A, et al. Zidovudine-induced mitochondrial disorder with massive liver steatosis, myopathy, lactic acidosis, and mitochondrial DNA depletion. J Hepatol 1999;30:156–60.
21 Blanche S, Tardieu M, Rustin P, Slama A, Barret B, Fartion G, et al. Persistent mitochondrial dysfunction and perinatal exposure to antiretroviral nucleoside analogues. Lancet 1999;354:1084–9.
22 Luzzati R, Del Bravo P, Di Perri G, Luzzani A, Concia E. Riboflavine and severe lactic acidosis. Lancet 1999;353:901–2.
23 Niyongabo T, Bouchaud O, Henzel D, Melchior JC, Samb B, Dazza MC, et al. Nutritional status of HIV-seropositive subjects in an AIDS clinic in Paris. Eur J Clin Nutr 1997;51: 637–40.