Hypertrichose

B. Brand, C. U. Brand

Einleitung

Vermehrter Haarwuchs mit Haaren, die an irgendwelcher Körperstelle dicker, länger und dichter sind als es für das Alter, das Geschlecht oder die Rasse eines Individuums üblich ist, ist ein nicht zu unterbewertendes Problem und sollte abgeklärt werden. Solche Zustände werden häufig synonym und wahllos als Hypertrichose oder Hirsutismus bezeichnet. Phylogenetisch und aufgrund der spezifischen Androgeninduktion sollte jedoch das Wachstum dicker Terminalhaare bei der Frau mit einem männlichen Behaarungsmuster (Hirsutismus) klar von einer vermehrten Behaarung anderer Ursache (Hypertrichose) abgegrenzt werden [1]. So ist die Hypertrichose als eine vermehrte Behaarung mit Lanugohaaren oder als ein Androgen-unabhängiger verstärkter Haarwuchs mit Übergang von wenig pigmentierten kurzen Vellushaaren in gefärbte, dicke, markhaltige und längere Terminalhaare definiert. Dabei sind nicht zu viele Haarfollikel angelegt, sondern die Haare länger und dicker als der Norm entspricht. Das übermässige Wachstum der natürlichen Körperbehaarung zeigt hierbei gemäss Definition nicht das Muster der männlichen sekundären Geschlechtsbehaarung.
Da das normale Behaarungsmuster einer Person und die Behaarungsintensität individuell, familiär, alters- und geschlechtsspezifisch ist und auch von ethnischen Faktoren abhängt, kann eine Unterscheidung zwischen normaler Behaarung und einer Hypertrichose nicht scharf sein. Deshalb spielt das subjektive Empfinden stets eine wichtige Rolle. Je nach Ausprägung der Hypertrichose kann die Beeinträchtigung der Betroffenen enorm sein und einen massiven Krankheitswert annehmen.

Abteilung für Dermatologie,
Innere Medizin,
Kantonsspital Luzern

Korrespondenz:
PD Dr. med. C. U. Brand
Dermatologische Abteilung
Kantonsspital
CH-6000 Luzern 16

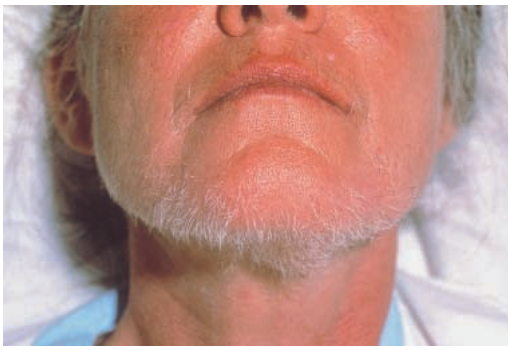

Abbildung 1.
Hypertrichosis lanuginosa acquisita bei metastasierendem Melanom.

Einteilung und Ätiologie der Hypertrichosen

Eine Hypertrichose kann verschiedene Ursachen haben und sowohl generalisiert wie auch umschrieben auftreten. Mittels Charakterisierung der Haarart (Lanugo- oder Terminalhaare?), der Beschreibung des Behaarungsmusters (umschrieben oder diffus, Hirsutismus oder Hypertrichose?) sowie der Kenntnis des Manifestationsalters (erworben oder kongenital?), eventueller Begleiterkrankungen, Therapien, assoziierte Anomalien und der Familienanamnese einschliesslich ethnischer Herkunft, gelingt in den meisten Fällen eine erste Einteilung der Behaarungsstörung [2].
Wichtig ist in erster Linie die Unterscheidung kongenitaler oder hereditärer von den erworbenen Hypertrichosen; dies vor allem in Hinblick auf die zu veranlassenden Abklärungen.

Hypertrichosis lanuginosa congenita

Bei der kongenitalen Hypertrichosis lanuginosa handelt es sich um eine sehr seltene autosomaldominant vererbte, in einem Drittel der Fälle sporadisch auftretende generalisierte Hypertrichose [3]. Dabei wird das fetale Haarkleid nicht durch Vellus- oder Terminalhaare ersetzt sondern bleibt bestehen und beginnt übermässig zu wachsen. Bereits bei der Geburt ist der Säugling ungewöhnlich stark behaart. Die Behaarung nimmt kontinuierlich zu, bis das gesamte Integument mit Ausnahme der Handflächen und Fusssohlen mit feinen etwa 10 cm langen Haaren bedeckt ist. Diese Behaarung ist permanent und nimmt erst im Alter manchmal etwas ab. Ab und zu treten andere Missbildungen, meist der Zähne, dazu. Bisher wurden weniger als hundert Fälle dieser seltenen Anomalie beschrieben.

Hypertrichosis lanuginosa acquisita

Die ausgeprägte Form dieser Krankheit ist sehr selten. Meist begleitet sie eine schwerste und meist tödliche Krebserkrankung. Es handelt sich um eine erworbene Hypertrichose mit langen, eher pigmentierten Lanugohaaren, die sich über einen grossen Teil des Körpers ausbreiten und die normale Behaarung ersetzen. In praktisch allen bisher beschriebenen Fällen (n = etwa 60) lag eine maligne Erkrankung vor. Tumore des Gastrointestinaltraktes, der Bronchien, der Brust, der Gallenblase, des Uterus, der Blase oder vereinzelt anderer Organe wurden beschrieben [4, 5] (Abb. 1). Es handelt sich

somit bei dieser Erkrankung um ein obligates paraneoplastisches Syndrom, meist bei metastasierenden Karzinomen innerer Organe.

Umschriebene (nävoide) Hypertrichose

Umschriebene Hypertrichosen in ungewöhnlicher Lokalisation können als lokale Herde allein, oder auf Nävuszellnävi vorkommen. Eine vermehrte umschriebene Behaarung ist zum Beispiel ein typisches Charakteristikum des Becker-Nävus [6].
Eine umschriebene Hypertrichose im Sakralbereich kann zusätzlich ein Hinweis auf eine unterliegende Spina bifida sein.

Symptomatische Hypertrichosen

Symmetrische und üblicherweise ausgedehnte Hypertrichosen treten in Folge oder als Manifestation von verschiedenen Erkrankungen auf. In keinem Falle ist die Pathogenese des vermehrten Haarwachstum bekannt.

Genetische Störungen [7]

Eine Hypertrichose der unbedeckten Haut ist eine typische klinische Manifestation der seltenen erythropoetischen Porphyrie. Normalerweise kommt es zuerst im Bereich der Stirne, später im Bereich der Schläfen und des Kinnes und etwas weniger an anderen exponierten Stellen zu einer vermehrten Behaarung. Ähnliche Bilder sieht man auch bei der etwas besser bekannten erythropoetischen Protoporphyrie.
Bei der Porphyria cutanea tarda ist die Hypertrichose kein obligates klinisches Symptom (Abb. 2). Ab und zu begleitet sie aber die anderen klinischen Zeichen wie Blasenbildung, Pigmentierung und die Sklerodermie ähnlichen Veränderungen. Bei schwarzen Patienten kann die Hypertrichose zusammen mit einer Pigmentation jedoch als einziges kutanes Zeichen einer Porphyrie auftreten.
Hypertrichosen wurden ferner bei folgenden genetisch bedingten Erkrankungen beschrieben: Bei der Epidermolysis bullosa dystrophica, dem Hurler-Syndrom und anderen Mukopolysaccharidosen, bei Gingivafibromatose, Osteochondroplasie, beim Cornelia-de-Lange-Syndrom, beim Winchester-Syndrom sowie bei der Trisomie 18.

Abbildung 2.
Symptomatische Hypertrichose bei Porphyria cutanea tarda.

Endokrinopathien [7]

Im Rahmen einer Hypo- oder Hyperthyreose kann es zu umschriebenen Hypertrichosen kommen.
Ebenfalls werden Hypertrichosen als Folge dienzephaler oder pituitärer Funktionsstörungen postuliert. So wurden generalisierte Hypertrichosen bei Kindern im Anschluss an eine Enzephalitis oder nach Schädel-Hirn-Trauma beschrieben [8].

Teratogene Syndrome

Als klinische Erscheinungsformen beim sogenannten fetalen Alkoholsyndrom kommt es nebst einer geistigen und körperlichen Retardierung oft zur Bildung von Hämangiomen und einer Hypertrichose [9].
Symptomatische Hypertrichosen wurden weiter bei kachektisierenden Erkrankungen, Malnutrition, Anorexia nervosa, Akromegalie sowie bei Dermatomyositis beschrieben [7].

Iatrogene Hypertrichosen

Medikamentöse Hypertrichosen [7]

Wachstum, Verdickung und vermehrte Pigmentierung von Vellushaaren werden nach der Einnahme bzw. Applikation verschiedener Medikamente beobachtet. Dieser Haarwuchs erstreckt sich über weite Teile des Stammes, der Hände oder des Gesichts und ist von einer durch Androgene und verwandte Steroide bedingten Haarwuchs an Orten des männlichen Behaarungsmusters abzugrenzen. Gut bekannt ist diese Form der Hypertrichose z.B. nach Einnahme von Cyclosporin. Der genaue Mechanismus der vermehrten Haarproduktion ist nicht bekannt und uneinheitlich. Dieser Nebeneffekt gewisser Medikamente kann, wie das Beispiel von Minoxidil in der topischen Behandlung der

Tabelle 1. Medikamente, die systemisch oder topisch verwendet, einen vermehrten Haarwuchs verursachen können.

ACTH	Glukokortikosteroide
Androgene topisch	Hexachlorbenzol
Benoxaprofen	Interferone
Cyclosporin A	Minoxidil
Danazol	D-Penicillamin
Diazoxid	Psoralene
Diphenylhydantoin / Phenytoin	Streptomycin
Fenoterol	

Alopecia androgenetica zeigt, zum Teil auch therapeutisch ausgenutzt werden. In der Regel ist die Hypertrichose nach Absetzen des auslösenden Medikamentes reversibel. Tabelle 1 zeigt eine Liste von Medikamenten, die systemisch oder topisch verwendet einen vermehrten Haarwuchs verursachen können.

Erworbene umschriebene Hypertrichosen
Sie können nach chronischer, mechanischer oder thermischer Irritation der Haut entstehen, besonders wenn die Entzündungsreaktion die Dermis einschliesst. Solche Hypertrichosen werden zum Beispiel bei psychisch behinderten Menschen an Stellen chronischer Manipulationen (Hautbeissen oder -kauen) beobachtet [7]. Selten kommt es auch im Rahmen entzündlicher Hauterkrankungen zum Beispiel bei Ekzemen, nach Varizellen, bei der chronisch venösen Insuffizienz oder nach Warzenbehandlungen zu lokalisierten Hypertrichosen. Typischerweise tritt sie auch nach einer Gipsimmobilisation an der Stelle der Okklusion auf [7].

Quintessenz

- Hypertrichose bedeutet für die betroffenen Patienten eine erhebliche psychische Belastung.
- Haarart, Behaarungsmuster, Manifestationsalter, anderweitige Anomalien, Familienanamnese und ethnische Besonderheiten sind wichtig für die Beurteilung der Hypertrichose.
- Begleiterkrankungen und Medikamente sind häufige Ursachen einer Hypertrichose.
- Laserepilationssysteme haben erhebliche Fortschritte in der Therapie der Hypertrichose wie des Hirsutismus gebracht, mit Aussicht auf permanente Haarreduktion.

Therapie

Eine Indikation zur Durchführung einer Therapie ist in erster Linie durch den Leidensdruck des Patienten, der subjektiv sehr verschieden sein kann, gegeben. An erster Stelle der Behandlung steht, wo möglich, das Ausschalten der Ursache, d.h. zum Beispiel das Absetzten eines auslösenden Medikaments, die Therapie einer Neoplasie oder Endokrinopathie usw.
Manchmal kann bereits die Bleichung dunkler Terminalhaare z.B. durch Wasserstoffperoxid erfolgreich sein. Gängige Haarentfernungsmethoden sind Rasur, Wachsentfernung sowie die Anwendung von Epilationscremen. Der Nachteil dieser Verfahren ist die fehlende Dauerhaftigkeit sowie die zum Teil auftretenden Hautirritationen, gerade bei chemischen Depilatorien. Als weiterer Nachteil dieser Verfahren kann durch das gleichzeitige Epilieren feiner Vellushaare ein Reiz zum Nachwachsen stärkerer Terminalhaare gesetzt werden, ein Vorgang, der das klinische Bild verschlechtert.
Ist eine Dauerepilation gewünscht, bedingt dies die Zerstörung der Haarmatrix und der dermalen Haarpapille. Dies kann mittels Elektro- oder Diathermiekoagulation erreicht werden. Diese Art der Behandlung ist jedoch schmerzhaft und aufwendig, da letztendlich jedes einzelne Haar behandelt werden muss.
Als zurzeit modernste Enthaarungsmethode bietet sich die Laserepilation an. Diesbezüglich wurden in den letzten Jahren grosse Fortschritte in der Entwicklung von Epilationslasern gemacht. Das Prinzip dieser Methode beruht auf einer selektiven Schädigung der Haarwurzel mittels Photothermolyse. Damit die umgebende Haut dabei nicht in Mitleidenschaft gezogen wird, sollte sie nicht zu stark pigmentiert sein. Zurzeit werden Ruby-Laser, Blitzlampengeräte, Alexandrit-, Diodenlaser sowie Nd-YAG-Laser zur Epilation verwendet. Der Nachteil der Behandlung sind die hohen Kosten sowie der Umstand, dass in erster Linie pigmentierte Haare einer Behandlung zugängig sind. Für ein gutes Resultat braucht es mehrere Sitzungen, da nur etwa 20% der Haare in der empfindlichen, der Therapie zugänglichen Anagenphase sind. Das bedeutet, dass trotz einer im Anschluss an eine Lasertherapie auftretenden Haarlosigkeit, im behandelten Hautareal wieder Haare nachwachsen. Der Anteil der nachwachsenden Haare verringert sich jedoch dann stetig von Sitzung zu Sitzung. Zurzeit häufen sich Hinweise, dass der Effekt dieser Behandlungen permanent ist [10].

Verdankung
Wir danken Herrn Dr. med. Kurt Züsli, FMH Innere Medizin, Luzern, für die Durchsicht des Manuskripts und die wertvollen Anregungen.

Literatur

1 Breckwold M. Hirsuitism. In: Orfanos C, Happle R, eds. Hair Disease. Berlin: Springer Verlag; 1989. S.777–91.
2 Trueb RM, Borelli S, Gloor M, Wüthrich B. Präpuberale Hypertrichose. Schweiz Med Wochenschr 1994;124:595–600.
3 Jansen TAE, De Lange C. Familial Hypertrichosis totalis. Acta Paediatr Scand 1945;33:69–85.
4 Gonzales JJ, Ungaro PC, Hooper JW. Acquired hypertrichosis lanuginosa. Arch Intern Med 1980;140: 969–70.
5 Jemec GBE. Hypertrichosis lanuginosa acquisita. Arch Dermatol 1986;122:805–8.
6 Rupert LS, Bechtel M, Pellegrini A. Naevoid hypertrichosis. Paediatr Dermatol 1994;11:49–50.
7 Barth JH. Hypertrichosis. In: Rook JR, Dawber RPR, eds. Disease of the Hair and Scalp, 2nd ed. Oxford: Blackwell Scientific Publications; 1991:256–82.
8 Stegano G, Vignetti P. Considerazione su di ipertricosi con cerebropatia. Arch Ital Pediatr Puericolt. 1955;17:421–4.
9 Hansen JW, Jones KL, Smith DW. Fetal alcohol Syndrom. JAMA 1976; 235:1458–60.
10 Lou WW, Quintana AT, Geronemus RG, Grossman MC. Prospective study of hair reduction by diode laser (800 nm) with long-term follow-up. Dermatol Surg 2000;26: 428–32.