

Quiz

Ihre Diagnose?

W. Zaunbauer

28jährige Frau; seit Kindheit rezidivierender Husten, Sinusitis mit mukopurulenter Rhinorrhoe.

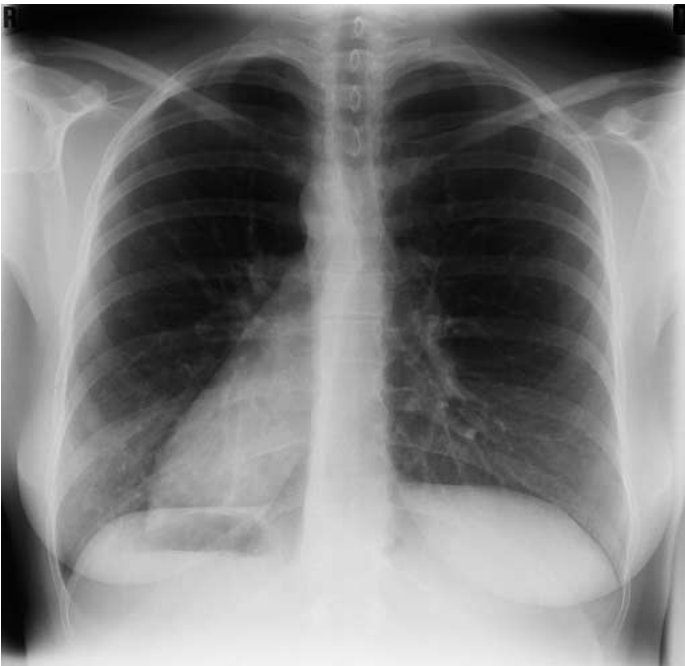

Abbildung 1.
Thorax pa.

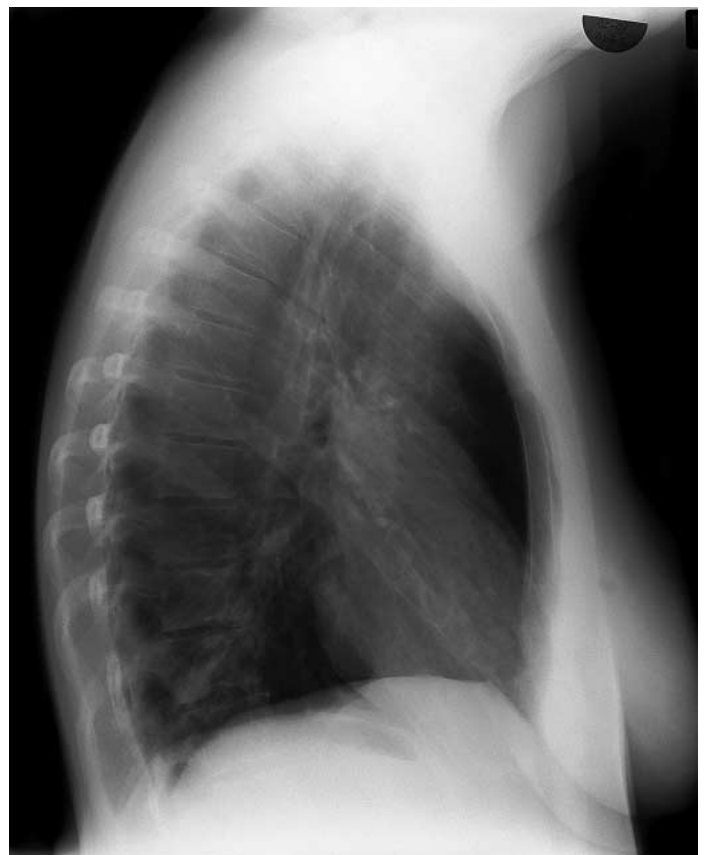

Abbildung 2.
Thorax ds.

Befund siehe nächste Seite

Quiz

Befund

W. Zaunbauer

Thorax pa/ds:

Situs inversus viscerum totalis (◄).

Bilaterale Vermehrung der bronchovaskulären Strukturen bei chronisch deformierender Bronchitis.

Zylindrische Bronchiektasen im Unterlappen rechts (► ◄).

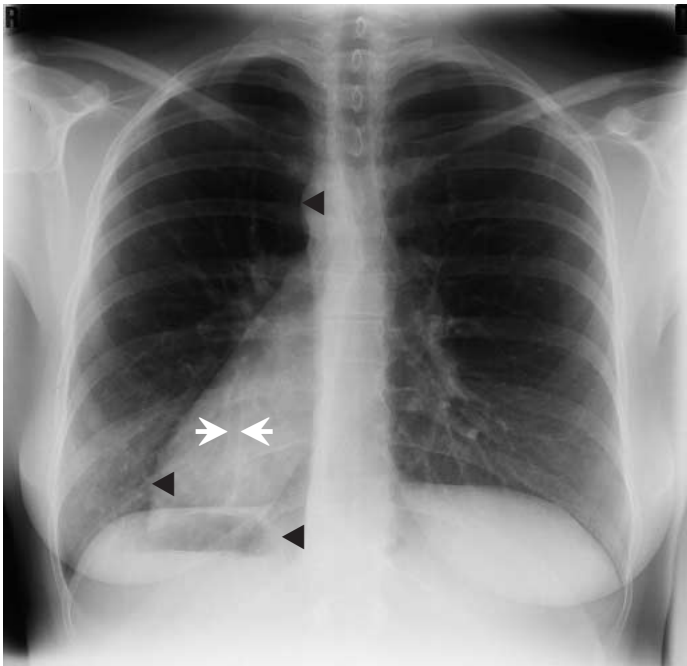


Abbildung 1.
Thorax pa.

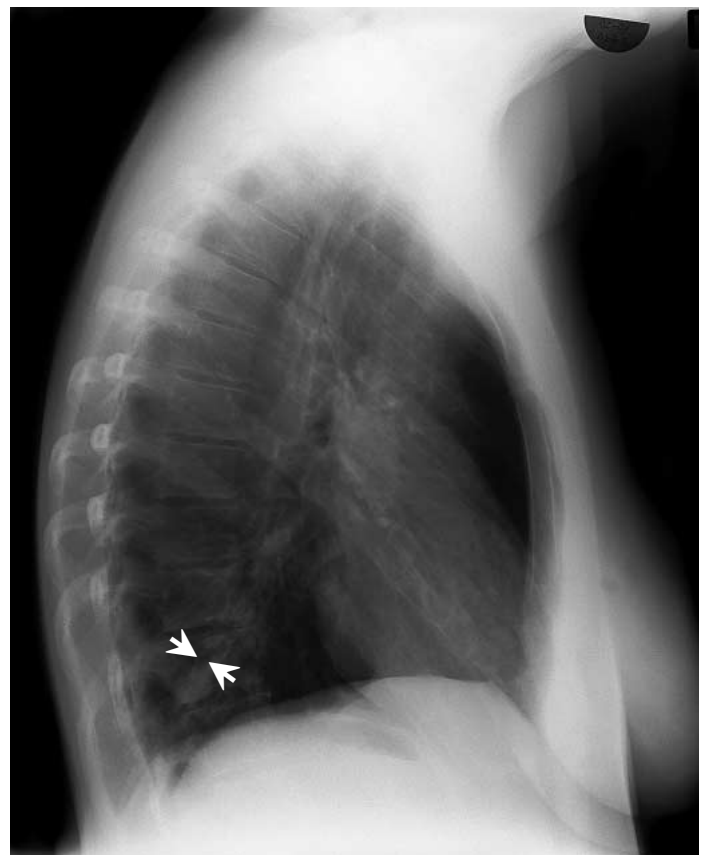


Abbildung 2.
Thorax ds.

Lösung siehe «letzte Seite»