Sternum-Metastase eines Brust-Karzinoms

W. Mingrone[a], E. Zucca[a], N. Sustar[b], D. Kauzlaric[b]

Eine 58jährige Patientin mit metastasierendem Brustkrebs beklagte seit mehreren Monaten lageabhängige rechtsseitige Thoraxschmerzen und eine Druckdolenz parasternal rechts.
Acht Jahre zuvor war das Mammakarzinom brusterhaltend operiert worden. Die Behandlung wurde mit einer adjuvanten Chemo- und Radiotherapie abgeschlossen (initiales Stadium: pT1 pN1 M0). Sechs Jahre später wurde das Rezidiv diagnostiziert (maligne pulmonale Lymphangiosis mit Pleuraerguss) und eine systemische Behandlung eingeleitet.
Aufgrund der Schmerzen erfolgte eine Knochenszintigraphie, die pathologische Anreicherungen im Corpus sterni und in der siebten Rippe aufzeigte. Wiederholte radiologische Zielaufnahmen der Schmerzregionen inklusive einer Tomographie des Sternums fielen jedoch unauffällig aus. Erst die CT-Untersuchung offenbarte eine 2 cm grosse Osteolyse im Manubrium und kleinere Läsionen im Corpus sterni. Die Läsionen sind auf der dreidimensionalen CT-Rekonstruktion gut sichtbar.
Insbesondere in Frühstadium der Sternum-Metastasen ergibt die konventionelle Röntgenaufnahme oftmals falsch-negative Befunde [1]. Wiederholte Knochenszintigraphien zusammen mit nicht-konventionellen radiologischen Untersuchungen können bei der Diagnose von Sternum-Metastasen hilfreich sein [2].

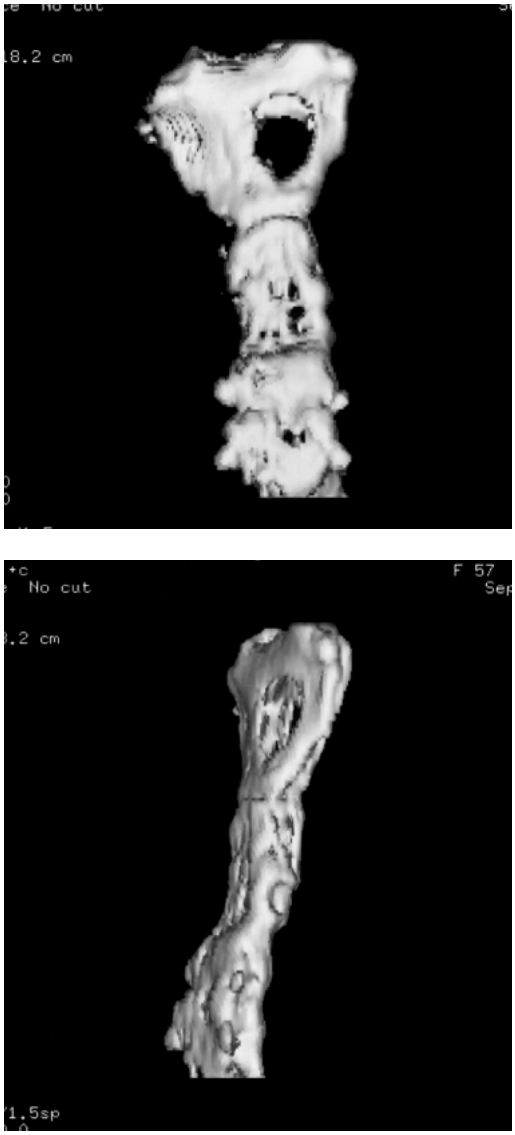

Abbildung 1. Dreidimensionale CT-Rekonstruktion.

Literatur

1 Mende U, et al. Metastasis to the sternum or parasternal recurrence of breast carcinoma? Value of sonography. Radiologe 1996;36(1):22-30.

2 Miyoshi H, Otsuka N, Sone T, Nagai K, Tamada T, Mimura H, et al. Chronological study for solitary bone metastasis in the sternum from breast cancer with bone scintigraphy. Kaku Igaku 1999;36(5):419-24.

[a] Istituto Oncologico della Svizzera Italiana, Bellinzona
[b] Servizio di Ragiologia, Ospedale La Carità, Locarno

Korrespondenz:
Dr. med. W. Mingrone
Onkologie/Hämatologie
Kantonsspital
CH-5001 Aarau