Humanes Papilloma-Virus und das klinische Spektrum von Warzen

M. Streit, L. R. Braathen

Einleitung

Der Begriff «Warze» oder «Verruca» umschreibt hyperplastische Veränderungen an Haut- und Schleimhäuten von charakteristischer klinischer Morphe. Als typisch gilt eine umschriebene zerklüftete Struktur, meist kalottenartig vorgewölbt, an der Haut mit aufgerauhter Oberfläche. Das Bild kann aber je nach Lokalisation am Körper erheblich variieren (siehe unten). Am häufigsten sind Warzen Ausdruck einer Infektion durch das Humane Papilloma-Virus (HPV). Sie können aber auch eine andere virale Ätiologie haben wie die Dellwarzen, die durch das **Molluscum-contagiosum**-Virus (aus der Gruppe der Pockenviren) bedingt sind. Dem Warzenbegriff untergeordnet werden ebenfalls nichtinfektiöse Epitheliome wie die seborrhoischen Warzen. In dieser Übersicht werden wir die durch HPV verursachten Warzen besprechen.

HPV-induzierte Warzen werden in der Regel als benigne infektiöse Epitheliosen an Haut und Schleimhäuten definiert [1]. Die Morphe erklärt sich aus der Ätiopathogenese: Der Befall der Epidermis durch Humanes Papilloma-Virus (HPV) führt zu einer reaktiven geschwulstähnlichen, aber rückbildungsfähigen Epithelhyperplasie mit konsekutiver Verbreiterung des bindegewebigen Papillarkörpers. Dies ergibt das typische histologische Bild mit Akanthose (Verbreiterung der Epidermis) und Papillomatose (fingerförmig ausgezogene bindegewebige Papillen zwischen den verlängerten Reteleisten). Der Virusbefall zeigt sich histologisch durch basophile Kerneinschlüsse in den Zellen der oberen Stachelzellschicht, welche balloniert erscheinen. Beim kutanen Befall gehört zum typischen feingeweblichen Bild auch eine massive Hyperkeratose, in welcher schlotförmig Parakeratosekegel mit rauchfahnenartigen Bluteinschlüssen auszumachen sind.

Virale Warzen werden weltweit beobachtet, in der normalen Bevölkerung vor allem bei Kindern und Jugendlichen. Gewöhnlich heilen Warzen narbenlos ab und hinterlassen eine weitgehende Immunität, welche dazu führt, dass Erwachsene meist vor weiteren Infekten geschützt sind. Bei Immunsupprimierten treten Warzen demgegenüber auch beim Erwachsenen auf, häufig in grosser Aussaat und gekennzeichnet durch Therapieresistenz.

Humanes Papilloma-Virus (HPV)

Das Humane Papilloma-Virus (HPV) als Hauptverursacher von viralen Warzen ist ein karyotropes DNA-Virus aus der Familie der Papovaviridae. Das Virus hat eine kugelige Gestalt in Form eines Ikosaeders und besteht aus einer doppelsträngigen ringförmigen DNA (mit 7600 Basenpaaren) und einer Proteinhülle, dem Kapsid. Das Genom besteht aus Genen, die in einer frühen Phase vor allem Proteine für die virale DNA-Replikation transkribieren («early genes» E1–7) und aus Genen, die in einer späteren Phase für das Kapsid kodieren («late genes» L1 und 2). Daneben existieren regulatorische Abschnitte, die als «upstream regulatory region» (URR) bezeichnet werden [2].

Das Virus befällt die Epidermis oder genitale und orale Schleimhäute, indem es von aussen durch kleinste Verletzungen ins Epithel und hier in die Basalzellen eindringt. Bei der sogenannten permissiven Infektion gebrauchen die Viren für ihren Vermehrungszyklus die Keratinozyten als Wirt: Vorerst wird in den Basalzellen (wahrscheinlich in den Zellkernen) virale DNA durch die Virusgene E1 und 2 repliziert. Die Bildung von Virus DNA scheint die Proliferation der Keratinozyten und Blutgefässe, die eine Warze bilden, zu induzieren. E2 ist in dieser Phase das regulatorisch entscheidende Gen. Durch seine Bindung an die «upstream regulatory region» wird die Transkription weiterer «early genes», nämlich von E6 und E7, unterdrückt. Stattdessen kommt es zur Transkription der «late genes» L1 und L2 [3]. Die Expression dieser Gene findet aber erst statt, wenn sich der Keratinozyt in höheren Schichten der Epidermis differenziert hat. Die Ausbildung vollständiger Viruspartikel ist also auf die äusseren Schichten der Haut begrenzt. Histologisch zeigen sich die virusbefallenen Zellen im Stratum spinosum balloniert und mit basophilen Kerneinschlüsse.

Die Onkogenität kommt durch den Übergang

Korrespondenz:
Dr. med. Markus Streit
Dermatologische Universitätsklinik
Inselspital
CH-3010 Bern

von der permissiven zur persistierenden Infektion zustande. Diese ist v.a. beim Zervixkarzinom gut untersucht worden: Hier sind die E1- und E2-Gene meist in die Wirtszellen-DNA eingebaut worden [4]. Die Expression der «early genes» ist erhöht, die «late genes» fehlen praktisch. Vor allem aber sind E6 und E7 aufreguliert. Diese beiden bei der permissiven Infektion unterdrückten «early genes» interagieren mit zwei Tumorsuppressionsgenen der Wirtszelle, mit p53 und pRB. p53, an welches E6 binden kann, kodiert normalerweise ein Protein, das Zellen mit (Spontan-)Mutationen der DNA an ihrer weiteren Replikation hindert, indem es die weitere Zellteilung in der G1-Phase unterbricht. Die Zelle hat damit Zeit, ihre DNA-Schäden zu reparieren oder wird in einen programmierten Zelltod übergeführt (Apoptose). Durch die Störung der normalen Funktion von p53 entfällt diese Regulation und DNA-geschädigte bzw. mutierte Zellen können sich ungehindert weiter teilen, klonal ausbilden, die gesunden Zellen verdrängen und maligne Tumoren ausbilden. Die Onkogenität bestimmter HPV-Typen erklärt sich wahrscheinlich aus einer stärkeren Bindungsfähigkeit von E6 an p53 und dessen rascher Degradierung. P53 ist denn auch in Zervikalkrebs-Zellen nur schwach ausgebildet [3].

Die HPV werden aufgrund ihrer Nukleinsäurenhomologie klassiert. Ein neuer «Typ» wird definitionsgemäss postuliert, wenn weniger als 90% Homologie der L1- und E6-Gene sowie der URR im Vergleich zu den bekannten Typen feststellbar ist. Bei geringerer Abweichung betrachtet man neu detektierte Viren als «Subtypen» oder «Varianten». Allein in den letzten 5 Jahren wurden zwölf neue «Typen» festgehalten [3].

Bei der Klassifizierung der HPV bedient man sich entweder der Hybridisierungstechnik (mit dem southern blot als Goldstandard) oder des direkten Sequenzvergleichs. Neben diesen der Forschung vorbehaltenen Verfahren kann heute eine Anzahl von HPV-Typen auch mit der Polymerase-Ketten-Reaktion (PCR) identifiziert werden. Diese hochsensitive Methode wird gelegentlich auch bei bestimmten Fragestellungen in der klinischen Diagnostik eingesetzt, eine breite Anwendung ist aber wenig sinnvoll.

Klinische Erscheinungen der HPV-Infektion

Warzen sind nur eine klinische Erscheinungsform der Infektion durch Human-Papilloma-Virus. Die heute mehr als 100 bekannten Virus-Typen führen zu unterschiedlichen Manifestationen an Haut und Schleimhäuten. Diese sind häufig gutartig, können aber auch zu maligner Transformation und zu Karzinomen führen (Tab. 1). Neben der Unterteilung nach der Dignität kann man HPV-Typen auch danach einteilen, ob sie zu kutanen oder mukokutanen Hautläsionen führen, wobei viele HPV-Typen sowohl kutane wie muköse Läsionen verursachen können. Die mit Epidermodysplasia verruciformis assoziierten HPV-Typen werden als Spezialgruppe zusammengefasst:

- **Kutane Läsionen** sind meist verruciform: Dabei handelt es sich entweder um vulgäre Warzen (verursacht v.a. durch HPV 2, 4 und 29, bei Immunsupprimierten auch durch HPV 75, 76 und 77), um Plantarwarzen (HPV 1) oder plane Warzen (HPV 3, 10, 28). Einzelne HPV-Typen führen an der Haut aber auch zu benignen Tumoren, z.B. Keratoakanthomen und Epidermalzysten. Andere verursachen Morbus Bowen (16, 34, 35) oder kutane Malignome wie ein spinozelluläres Karzinom (5, 18, 14, 17, 20 ...)
- **Mukokutane oder rein muköse Manifestationen** treten anogenital und oral auf. Eine Unterscheidung erfolgt v.a. nach dem onkogenen Risiko. Als Low-risk-HPV gelten u.a. die Typen 6 und 11, die Verursacher der Condylomata acuminata. Typische Vertre-

Tabelle 1. Typische HPV-Typen und ihre klinische Manifestation [3].

Kutane Warzen	
1	Verruca plantares
2, 4, 29	Verrucae vulgares
75, 76, 77	bei Immunsupprimierten
3, 10, 28, 49	Verrucae planae
7	Schlachterwarzen
37	Keratoakanthome
38, 41, 48	Spinaliome
60	Epidermale Zyste
Mukokutane Warzen	
6, 11	Condylomata acuminata
	Buschke-Löwenstein-Tumor
	Larynx-Papillome
16, 18, 26, 27, 30, 31, 33–35, 39, 40, 42–45, 51–59, 61, 62, 64, 66–69, 71–74	Anogenitale Dysplasie/ Karzinome
34	Bowenoide Papulose
13, 32	M. Heck
Epidermodysplasia verruciformis-spezifische HPV	
9, 12, 14, 15, 17, 19, 21–25, 36, 50	Benigne Läsionen
5, 8, 20, 47	potentiell maligne

ter von High-risk-HPV sind die Typen 16 und 18, die zu anogenitalen Dysplasien und Karzinomen führen.

– In einer speziellen Gruppe werden HPV-Typen zusammengefasst, welche bei **Epidermodysplasia verruciformis** beobachtet werden. Bei dieser Erkrankung handelt es sich um eine Genodermatose, bei der lebenslang Warzen bestehen, die durch HPV-Typen verursacht werden, die in der Normalbevölkerung harmlos sind [4]. Die verrukösen Läsionen bei **Epidermodysplasia verruciformis** können sich in ungefähr der Hälfte der Fälle maligne transformieren.

Kutane Warzen

HPV-induzierte kutane Warzen werden durch Mensch-zu-Mensch-Kontakt infektiös übertragen, meist im Kindesalter, am meisten aber im Alter von 11 bis 20 Jahren mit einer leichten weiblichen Prädominanz [5]. In Grossbritannien wird die Prävalenz im Kindesalter mit 3,9–4,9% angegeben [6], in älteren Untersuchungen für die nördliche Hemisphäre gar mit bis 20% in Kindern und Teenagern [7]. Die Inkubationszeit wird zwischen 1 bis 21 Monaten angesetzt. In zwei Dritteln der Fälle erfolgt eine spontane Abheilung der Warzen innerhalb zweier Jahre. Weder das Alter des Patienten noch die Grösse oder Anzahl der Warzen scheinen diese Spontanregression zu beeinflussen [5]. Kutane Warzen werden durch direkten oder indirekten Kontakt übertragen, wobei eine geschädigte epitheliale Barriere Voraussetzung für das Eindringen des Virus ist.

Die Diagnose kutaner Warzen erfolgt in der Regel klinisch, was eine Kenntnis der verschiedenen Warzenformen bedingt. Nur selten sind Biopsien zum Ausschluss eines kutanen Malignoms notwendig.

Verrucae vulgares: An der Haut sind die vulgären Warzen die häufigste Manifestation der HPV-Infektion. Ihre Gestalt ist unterschiedlich und durch die Lokalisation geprägt [1]:

An Fingern und Handrücken findet sich die klassische kalottenförmige Warzenform mit aufgerauhter, zerklüfteter Oberfläche (Abb.1). Die Akren gelten als besonders anfällig für die Virusinokulation. Paronychiale Warzen sind häufig in aggregierter Form am Nagelfalz zu finden. Das Einwachsen unter die Nagelplatte (Abb. 2) kann Schmerzen verursachen. Die primäre subunguale Lokalisation gilt als selten und erinnert aspektmässig an psoriatische Ölflecken.

An den Volarflächen der Finger und Hände zeigen vulgäre Warzen infolge mechanischer Abreibung häufig ein mosaikartiges Bild. In den Finger- und Zwischenzehenräumen wachsen die Warzen mehr papillomatös.

An den Augenlidern beobachtet man filiforme Warzen oft mit langem Stiel, die als Pinselwarzen bezeichnet werden (Abb. 3) und die von Fibromae pendulantes unterschieden werden müssen. Pinselwarzen können auch im Lippenrot auftreten oder in der Bartgegend. Im Barthaar, wo auch kalottenförmige Warzen auftreten, beobachtet man nicht selten eine grossflächige Aussaat infolge Autoinokulation beim Rasieren.

Im Kopfhaar sind vulgäre Warzen gelegentlich als Konglomerate von zotten- oder fingerförmigen Auswüchsen auffindbar.

Verrucae plantares können als Spezialform der vulgären Warzen aufgefasst werden, sind

Abbildung 1.
Verrucae vulgares an Händen und Füssen; plantar Ausbildung von Dornwarzen.

Abbildung 2.
Periunguale Warze mit Einwachsen unter die Nagelplatte.

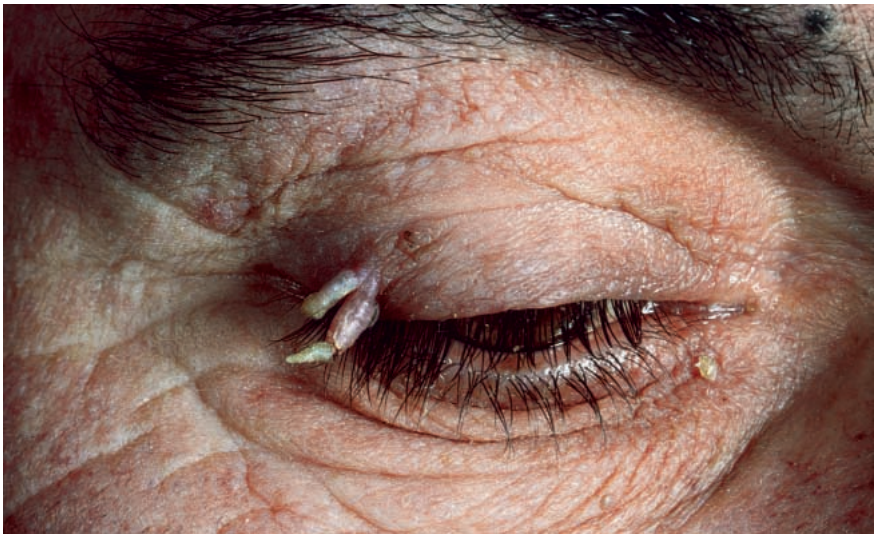

Abbildung 3.
Pinselwarzen am Oberlid.

Abbildung 4.
Plane Warzen am Handrücken.

Abbildung 5.
Klassische Condylomata acuminata perianal bei der Frau.

Abbildung 6.
Genitalwarzen am Penisschaft beim Mann.

aber typischerweise durch HPV Typ 1 verursacht. Sie werden häufig in Schwimmbädern oder Duschen akquiriert. Infolge mechanischer Belastung werden die Warzen entweder dergestalt flachgedrückt, dass sie als mosaikartige Warzenbeete, sogenannte Mosaikwarzen, imponieren oder aber die reaktive Hyperkeratose beginnt in die Fusssohle hineinzuwachsen, was zur Dornwarze führt (Abb.1).

Plane Warzen treten vor allem bei Kindern und Jugendlichen auf, nicht selten in grosser Aussaat an Händen und Fingern (Abb. 4) sowie an Unterarmen und im Gesicht. Klinisch zeigen sich flache epidermale Papeln von 1–4 mm Durchmesser, deren Oberfläche stumpf und gepunzt erscheint.

Anogenitale Warzen

Die genitale HPV-Infektion erfolgt sexuell, vor allem beim Geschlechtsverkehr infolge Mikroabrasio der Epidermis oder der Mukosa. Die HPV-Infektion gehört zu den häufigsten sexuell übertragenen Erkrankungen. In den USA wird eine Prävalenz der anogenitalen Warzen von 1–2% in der sexuell aktiven Bevölkerung zwischen 15 und 50 Jahren vermutet, bei sexuell aktiven Frauen unter 25 Jahren sind Genitalwarzen gar in bis 40% zu finden [8]. Die Genitalwarzenträger sind aber nur die Spitze des Eisberges: eine subklinische HPV-Infektion dürfte bei 14% der Bevölkerung vorliegen und bei weiteren 60% sind Antikörper gegen genitale HPV-Typen zu finden. Diese Zahlen sind von Bedeutung bezüglich des Risikos des Zervixkarzinoms, des heute weltweit zweithäufigsten Tumors bei Frauen.

Condyolomata acuminata: Die sogenannten Feigwarzen gelten als **die** klassischen Genitalwarzen und sind vor allem durch die HPV-Typen 6 und 11 verursacht. Da diese kaum ein Karzinomrisiko in sich tragen, handelt es sich bei Feigwarzen um gutartige Läsionen, die eine spontane Remissionsrate von 10–30% aufweisen.
Klinisch imponieren Condylomata acuminata zuerst als weissliche bis rosafarbene Knötchen, die papillomatös auswachsen und zu blumenkohlartigen Gebilden führen können. Gelegentlich findet man auch nur einzelne spitz über die Umgebung herausragende fingerförmige Gebilde oder aber flache, selten pigmentierte Papeln und Plaque.
Die häufigste Lokalisation der Condylomata acuminata bei der Frau ist die Vulva, wo sich zwei Drittel der Warzen finden. Ebenfalls häufig beobachtet man Condylomata acuminata in der Vagina, perineal und perianal (Abb. 5), selten an Zervix und in der Urethra. Beim Mann sind die Hälfte der genitalen Warzen am Penisschaft zu finden (Abb. 6), ein Drittel perianal. Glans penis, Präputium und auch die Urethra sind weitere häufigere Lokalisationen [10].
Die Diagnostik erfolgt vor allem klinisch durch die visuelle Inspektion. Das Auftragen einer drei- bis fünfprozentigen Essigsäurelösung (die den Schleim auflöst, die Zellen dehydriert und neoplastische Areale weisslich aufscheinen lässt) ist dort wichtig, wo der Verdacht auf Dysplasie besteht und die Ausdehnung vor einer Biopsie oder chirurgischen Intervention bestimmt werden soll. Eine Biopsie ist bei differentialdiagnostischen Problemen, bei atypischen Läsionen oder bei fehlendem Ansprechen auf eine Therapie sinnvoll. Die PCR zur HV-Typisierung erbringt kaum klinisch nützliche Informationen.

Condylomata gigantea (Buschke-Löwenstein-Tumoren) sind beetartige Riesenkondylome von fraglicher Dignität, die destruierend wachsen können [4].

Schleimhautwarzen an Lippen, Mundschleimhaut und Larynx

Man unterscheidet **isolierte Schleimhautwarzen**, die vor allem an Lippenrot, Zunge und Wangenschleimhaut auftreten von **disseminierten Schleimhautwarzen** (der oralen Papillomatose), wo im Mundbereich bis zu 100 kleine weissliche, warzenartige Papeln zu finden sind.
Der **Morbus Heck (fokale epitheliale Dysplasie)** zeigt kleine warzenähnliche Hyperplasien im Mundbereich und warzenähnliche Tumoren im Gesicht. HPV 13 und 32 wurden nachgewiesen.

Literatur

1 Braun-Falco O. Dermatologie und Venerologie. Berlin: Springer-Verlag; 1997:24-35.
2 Severson J, Evans T, Lee P, Chan T, Arany I, Tyring S. Human papillomavirus infections: epidemiology, pathogenesis, and therapy. J Cutan Med Surg 2001;5:43-60.
3 Tyring S. Human papillomavirus infections: epidemiology, pathogenesis and host immune response. J Am Acad Dermatol 2000; 43:18-26.
4 Majewski S, Jablonska S. Human papillomavirus-associated tumors of the skin and mucosa. J Am Acad Dermatol 1997; 36:659-85.
5 Combemale P, Delolme H, Dupin M. Traitement de verrues. Ann Dermatol Venereol 1998;125:443-62.
6 Williams H, Potter A, Strachan D. The descriptive epidemiology of warts in British schoolchildren. Fr J Dermatol 1993; 128:504-11.
7 Sterling J, Handfield-Jones S, Hudson P. Guidelines for the management of cutaneous warts. Br J Dermatol 2001;144:4-11.
8 Koutsky L. Epidemiology of genital human papillomavirus infection. Am J Med 1997;102:16-20.
9 Chuang T, Perry H, Kurland L, Ilstrup D. Condyloma acuminatum in Rochester, Minn, 1950-78. Arch Dermatol 1984; 120:469-83.