Choledocholithiasis

D. Criblez[a], M. Frey[b]

Allgemeines

Beim Grossteil der **extrahepatischen Gallengangssteine** handelt es sich um sekundäre, das heisst aus der Gallenblase abgegangene Konkremente. Die Prävalenz ist altersabhängig. Prädisponierend für primäre Gallengangssteine sind Gallengangsstenosen und rezidivierende biliäre Infekte. Ein spezielles Thema sind die asymptomatischen Gallengangssteine, die mit steigendem Alter in bis zu 15% der Patienten als Zufallsbefund bei der Cholezystektomie gefunden werden.

Intrahepatische Gallengangssteine sind in westlichen Ländern selten und treten vorwiegend bei Gallenwegsanomalien wie dem Caroli-Syndrom oder oberhalb von Gallengangsstrikturen auf.
Der natürliche Verlauf der Choledocholithiasis ist viel weniger gut untersucht als derjenige der Gallenblasensteine, was die Festlegung von rationalen Algorithmen in Fragen der Diagnostik, des Screenings und der Therapie erschwert [1]. Insgesamt wird der Choledocholithiasis aber ein hohes Komplikationspotential zugeschrieben. Dadurch gilt die Choledocholithiasis unabhängig vom Vorhandensein von Symptomen in der Regel als behandlungsbedürftig [2].

Klinik

Etwa die Hälfte der Gallengangssteine bleibt asymptomatisch. Zwischen dem Schmerzcharakter einer Gallenblasen- und einer Gallengangskolik gibt es keine zuverlässigen Unterscheidungsmerkmale. In Analogie zur Gallenblasenkolik ist die Differentialdiagnose sehr breit. Der klinische Abdominalbefund ist ähnlich wie bei der Cholezystolithiasis wenig ergiebig. Wegweisend kann das Zusatzsymptom eines Ikterus sein, doch tritt dieses Symptom erst bei einer längerdauernden Obstruktion auf. Zusätzliches Fieber und Schüttelfrost deuten auf die Komplikation einer aufgepfropften bakteriellen Cholangitis.

Diagnose

Die einschlägigen **Laborparameter** (Bilirubin, ALAT/ASAT, γ-GT, alkalische Phosphatase) weisen einzeln eine beschränkte Sensitivität und Spezifität auf. Sind mehrere Werte erhöht, steigt die Sensitivität auf über 50% an. Dennoch schliessen normale Werte Gallengangssteine nicht aus.
Der positive wie der negative Voraussagewert des **transabdominalen Ultraschalls** ist für den Nachweis von Gallengangssteinen in der klinischen Routine ungenügend. Gerade die häufige präpapilläre Lokalisation der Choledochuskonkremente ist für die sonographische Darstellung technisch problematisch. Der Nachweis von Gallengangskonkrementen gelingt besser bei dilatierten als bei schlanken Gallenwegen (Abb. 1).

[a] Gastroenterologische Abteilung, Medizinische Klinik, Kantonsspital Luzern
[b] Gastroenterologische Praxis, Luzern

Korrespondenz:
Dr. Dominique Criblez
Gastroenterologische Abteilung
Kantonsspital
6000 Luzern 16

dominique.criblez@ksl.ch.

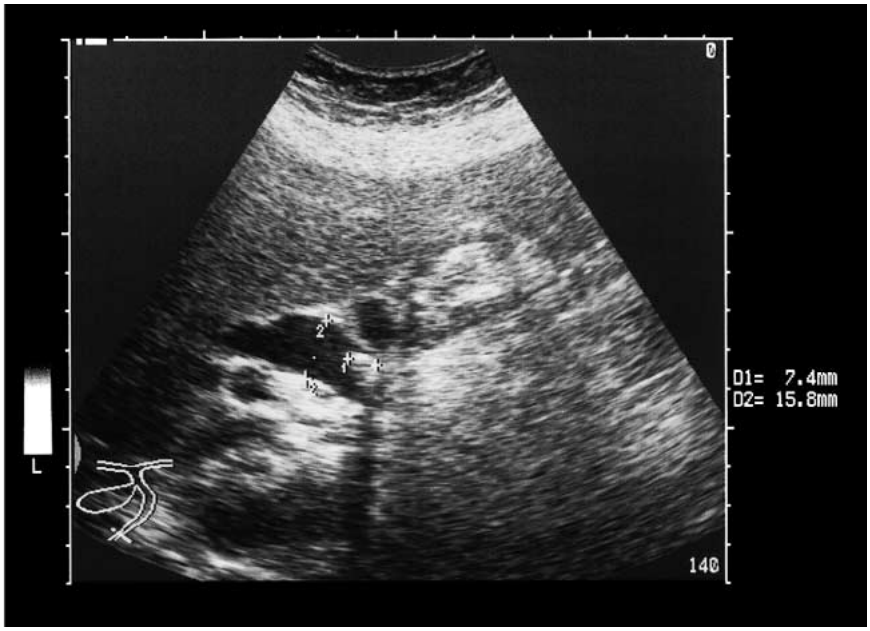

Abbildung 1.
Sonographie bei Choledocholithiasis: Schallauslöschender echodichter Reflex im dilatierten Ductus hepatocholedochus.

Zuverlässig ist der Ultraschall im Nachweis einer Gallengangserweiterung. Hierbei handelt es sich aber um ein indirektes und letztlich unspezifisches Zeichen, welches für sich allein genommen keineswegs beweisend ist für eine aktive biliäre Obstruktion, geschweige für eine lithogene Ätiologie derselben. Umgekehrt schliessen schlanke Gallenwege eine Choledocholithiasis nicht aus, fehlt doch eine Dilatation in 25–30% der Fälle, da die Obstruktion oft nur intermittierend, unvollständig oder noch frisch ist. Auch die **Abdomen-CT** ist für diese Fragestellung zu wenig aussagekräftig.

Der Wert der **intravenösen Cholangiographie** (IVC) mit konventioneller Röntgen-Tomographie wird unterschiedlich beurteilt. Beim sub-/ikterischen Patienten ist die Bildqualität von vornherein limitiert durch die herabgesetzte biliäre Kontrastausscheidung. In der Situation einer hohen klinischen Wahrscheinlichkeit von Choledochussteinen wird die ERCP bevorzugt, da sie gleichzeitig ein therapeutisches Potential besitzt. Bei geringer Stein-Wahrscheinlichkeit wird sie zunehmend durch die MR-Cholangiographie konkurrenziert, welche allerdings erst beschränkt verfügbar ist.

Zur Debatte steht der Einsatz der i.v.-Cholangiographie mit Röntgentomographie als relativ kostengünstige, aber strahlenintensive präoperative Screening-Methode vor laparoskopischer Cholezystektomie [3, 4].

Die **endoskopische retrograde Cholangio-Pankreatikographie** (ERCP) ist der Goldstandard zum Nachweis oder Ausschluss von Gallengangskonkrementen. Gleichzeitig besitzt diese Methode den Vorteil eines grossen therapeutischen Potentials. In erfahrenen Händen ist die methodenbedingte Morbidität gering, aber dennoch nicht zu vernachlässigen, so dass die ERCP bei Cholelithiasis heute in erster Linie für therapeutische Indikationen eingesetzt wird, während sie für vorwiegend diagnostische Indikationen allmählich von der MR-Cholangiographie verdrängt wird.

Die **Magnetresonanz-Cholangio-Pankreatikographie** (MRCP) und die **Endosonographie** (endoskopischer Ultraschall, EUS) können heute eine mit der ERCP vergleichbar hohe Sensitivität und Spezifität erreichen [5, 6]. Die MRCP setzt aber eine kostspielige Hard- und Software der neusten Generation voraus. Sie ist kontraindiziert bei Patienten mit Metallimplantaten (Gelenkprothesen; Herzschrittmacher) und erfordert eine tadellose Patientenkooperation. Eine schmerzbedingte Unruhe oder die Unfähigkeit zu einer genügend langen Apnoe, wie sie gerade in Phasen von biliären oder pankreatischen Schmerzen vorhanden ist, reduzieren die Bildqualität und damit die Aussagekraft empfindlich. Die EUS ist in hohem Ausmass untersucherabhängig sowie ebenfalls apparativ und zeitlich aufwendig. Beide Methoden haben gegenüber der ERCP den Vorteil, dass sie nichtinvasiv sind (MRCP) bzw. ein vernachlässigbares Morbiditätsrisiko aufweisen (EUS). Andererseits fehlt ihnen das therapeutische Potential. Damit haben sie im Kontext des Gallensteinleidens ihren Platz vorwiegend in Situationen, wo eine Diagnostik trotz geringer klinischer Wahrscheinlichkeit einer Choledocholithiasis nötig ist, sei es um eine «negative», rein diagnostische ERCP zu vermeiden oder dann um die Indikation zur ERCP zu begründen. Wenn unkritisch als «Add-up» eingesetzt, bergen diese Methoden ein Potential zur kostspieligen diagnostischen Eskalation.

Vorgehen bei Verdacht auf Choledocholithiasis

Sind die klinischen, laborchemischen und sonographischen Befunde **suggestiv** für eine Choledocholithiasis oder gar eine eigentliche biliäre Obstruktion, so ist die direkte Abklärung mittels ERCP unbestritten, da sie nicht nur diagnostisch aussagekräftig ist, sondern zugleich die Therapie gestattet. Bei bloss **intermediärem Verdacht** kann – wo verfügbar – die MRCP (oder als Alternative die i.v.-Cholangiographie) als Triageuntersuchung zwischengeschaltet werden, um die ERCP-Indikation zu untermauern oder um den Verzicht zu begründen.

Gegenstand von Debatten ist die **Diagnostik vor bzw. während der laparoskopischen Cholezystektomie** [7, 8]. Mit steigendem Alter weisen bis zu 15% der Patienten bei der Cholezystektomie asymptomatische Gallengangssteine auf. Ideal wäre, wenn diese Patienten präoperativ mit einer einfachen und zuverlässigen Screening-Methode identifiziert und behandelt werden könnten, zumal hierzulande im Falle

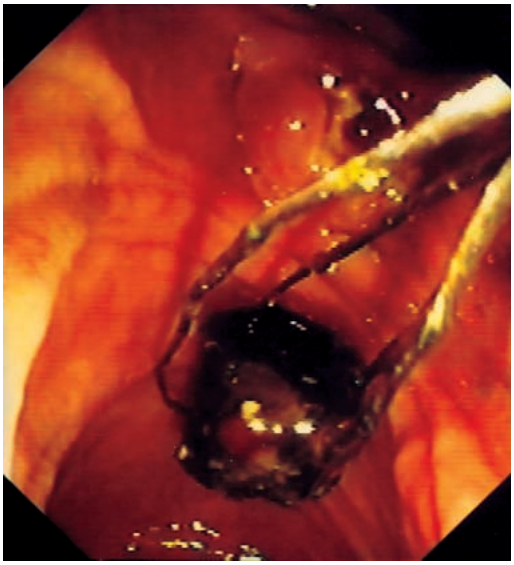

Abbildung 2.
ERCP bei Choledocholithiasis: Ein Konkrement wird nach Papillotomie mit dem Dormiakörbchen ins Duodenum extrahiert.

von intraoperativ entdeckten Konkrementen die Voraussetzungen für eine laparoskopische Choledochusrevision nur in wenigen Institutionen erfüllt sind. Wenig aufwendige Tests wie die laborchemischen Cholostaseparameter und die Sonographie sind zur präoperativen Triage nicht genügend zuverlässig. Ein grosszügiger präoperativer Einsatz der ERCP verbietet sich wegen des Morbiditätsrisikos und aus Kostengründen. Einige Autoren propagieren die i.v.-Cholangiographie mit Tomographie als Screening-Methode, welche dazu beitragen kann, die Rate an negativen präoperativen ERCP-Untersuchungen zu verringern [3, 4]. Eine Alternative zum präoperativen Screening ist die intraoperative laparoskopische Cholangiographie, bei positivem Befund kombiniert mit einer postoperativen ERCP-Steinextraktion. Voraussetzung ist allerdings ein hoher ERCP-Qualitätsstandard, der eine postoperative endoskopische Sanierung der Choledocholithiasis mit einer hohen Erfolgschance gewährleisten kann.

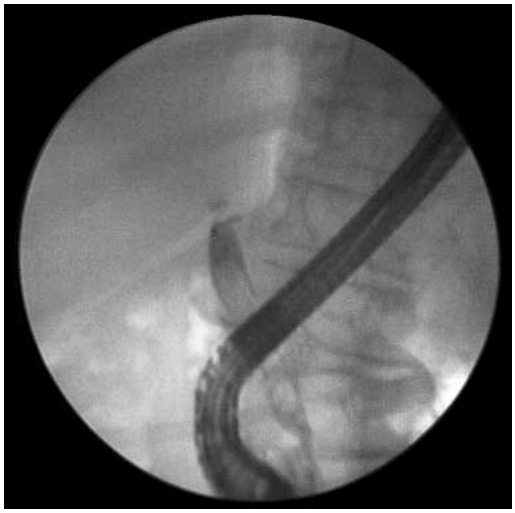

Abbildung 3.
ERCP:
3a. Iatrogene Gallengangsstriktur mit Clip auf Höhe der Zystikuseinmündung, nach laparoskopischer Cholezystektomie; Nebenbefunde: Aerobilie im Ductus choledochus bei Status nach endoskopischer Papillotomie; osteoporotische Wirbelsäulenveränderungen.

3b. Grosses Konkrement kranial der Striktur im Ductus hepaticus communis.

In der Schweiz wird die präoperative ERCP vielerorts nur noch dann durchgeführt, wenn Klinik, Labor und Ultraschall einen erheblichen Choledocholithiasis-Verdacht erwecken. Ein eigentliches Screening kommt erst intraoperativ mit der laparoskopischen Cholangiographie zur Anwendung. Intraoperativ entdeckte Gallengangssteine werden nach laparoskopischer Cholezystektomie früh-postoperativ mittels ERCP entfernt.

Therapie

Die **Choledocholithiasis** wird allgemein aufgrund ihres hohen Komplikationspotentials als therapiebedürftig eingestuft.
Aus grundsätzlichen Erwägungen wäre eine gleichzeitige Entfernung der Gallenblase und der Choledochuskonkremente wünschenswert. Das klassische, einzeitige Verfahren hiefür war die **offene Cholezystektomie mit Gallenwegsrevision.** In den 90er Jahren wurde als neue Alternative das zwar minimal invasive, aber zweizeitige (sogenannt «gesplittete») Verfahren der **ERC, Papillotomie und Steinextraktion** gefolgt von der **laparoskopischen Cholezystektomie** populär und in mehreren prospektiv-randomisierten Studien gegen das klassische Vorgehen verglichen. Diese beiden Verfahren erwiesen sich dabei in bezug auf die hauptsächlichen klinischen Endpunkte als ebenbürtig; hingegen fällt die Hospitalisationsdauer für die offene Gallenwegsrevision länger aus. Das gesplittete Verfahren wird deshalb als kostengünstiger eingestuft [3].
Neuerdings wurde diese Debatte nun abgelöst durch den Vergleich der einzeitigen **laparoskopischen Cholezystektomie und Gallenwegsrevision** gegen das gesplittete Verfahren der **laparoskopischen Cholezystektomie mit ERCP-Steinextraktion** [8]. Der Vorteil des einzeitigen laparoskopischen Prozederes ist die verkürzte Hospitalisationsdauer [9, 10]. In der Schweiz wird jedoch die laparoskopische Choledochusrevision mit Steinextraktion bis heute nur an wenigen Institutionen praktiziert.
Somit ist in der Schweiz vorderhand noch die **ERCP mit Papillotomie und Steinextraktion** die gebräuchlichste Methode zur Behandlung der Choledocholithiasis. In etwa 80% der Fälle können die Konkremente nach Papillotomie direkt mit einem Ballonkatheter oder Dormiakörbchen ins Duodenum extrahiert werden (Abb. 2). Grössere Steine müssen vorher zerkleinert werden. Technisch am wenigsten aufwendig und breit verfügbar ist die **mechanische Lithotrypsie** mit speziell verstärktem Dormiakörbchen. An grösseren Zentren kommen zusätzlich vor allem die intraduktale Laser-Lithotrypsie oder die **extrakorporelle Stosswellenlithotrypsie** (ESWL) zur Anwendung. In

Quintessenz

- Gallengangssteine können nur mit relativ aufwendigen Untersuchungsmethoden (IVC, ERCP, MRCP, EUS) zuverlässig nachgewiesen oder ausgeschlossen werden.
- Die Choledocholithiasis ist unabhängig von der Präsenz von Symptomen eine Behandlungsindikation. Die bevorzugten Methoden sind die ERCP oder – wo verfügbar – die laparoskopische Gallenwegsrevision.
- Die präoperative ERCP vor laparoskopischer Cholezystektomie ist nur bei erheblichem Verdacht auf Choledocholithiasis gerechtfertigt. In 15% der Fälle werden bei der intraoperativen Cholangiographie Gallengangssteine entdeckt; diese werden postoperativ mit ERCP-Steinextraktion (oder intraoperativ mit laparoskopischer Gallenwegsrevision) behandelt.

erfahrenen Händen gelingt eine vollständige Steinbefreiung in gegen 95% der Fälle [11]. Die interventionsbedingte Morbidität ist von der Erfahrung des Operateurs abhängig und liegt in der Grössenordnung von 5%, die Mortalität unter 0,2% [12]. Langzeitkomplikationen nach endoskopischer Papillotomie sind relativ selten. Bisweilen kommt es erneut zu biliären Obstruktionssymptomen aufgrund eines Steinrezidivs oder einer Narbenstriktur an der Papillotomie-Öffnung, was mit einer endoskopischen Reintervention behebbar ist. In weniger als 1% der Papillotomierten kommt es im Verlauf zu aszendierenden Cholangitiden *sine materia* [13].

Nach endoskopischer Sanierung der Choledocholithiasis ist grundsätzlich die chirurgische Entfernung der meistens steinhaltigen Gallenblase angezeigt. Besteht aufgrund von Alter oder Komorbidität ein stark erhöhtes Operationsrisiko, so kann die Gallenblase ausnahmsweise *in situ* belassen werden. Es wird dadurch aber ein Risiko in der Grössenordnung von 10–15% einer späteren, durch den Zustand nach Papillotomie begünstigten Cholezystitis in Kauf genommen [14]. Dies erfordert eine entsprechende Instruktion des Patienten, sich im Falle von Anzeichen einer solchen Komplikation unverzüglich in ärztliche Behandlung zu begeben.

Die **offene Choledochusrevision** bleibt für diejenigen Ausnahmesituationen reserviert, in denen die endoskopische Therapie an technische Grenzen gelangt, wie beispielsweise bei Steinen oberhalb einer Gallengangs-Striktur (Abb. 3a, 3b) oder beim Zustand nach Magen(teil-)resektion mit einer Rekonstruktion, welche den endoskopischen Zugang zur Papille verwehrt.

Der **perkutan-transhepatische Zugang** muss selten zur Entfernung von intrahepatischen Steinen, speziell oberhalb von Strikturen gewählt werden [15].

Literatur

1 Sahai AV. Diesease-specific outcomes assessment for common bile duct stones. Gastrointest Endosc Clin N Am 1999;9:705–15.
2 Tait N, Little JM. The treatment of gallstones. BMJ 1995;311:99–105.
3 Schäfer M, Krähenbühl L, Büchler MW. Diagnose und Behandlung der Choledocholithiasis: eine aktuelle Übersicht und das Berner Konzept. Schweiz Med Wochenschr 1999; 129:624–30.
4 Lindsay I, Nottle PD, Sacharias N. Preoperative screening for common bile duct stones with infusion cholangiography. Ann Surg 1997; 226:174–8.
5 Barsh MA, Yucel EK, Ferrucci JT: Magnetic resonance cholangiopancreaticography. N Engl J Med 1999; 341:258–64.
6 de Ledinghen V, Lecesne R, Raymond JM, Gense V, Amouretti M, Drouillard J, et al. Diagnosis of choledochlithiasis: EUS or magnetic cholangiography? A prospective controlled study. Gastrointest Endosc 1999;49:26–31.
7 Strasberg SM, Soper NJ. Management of choledocholithiasis in the laparoscopic era (editorial). Gastroenterology 1995;109:320–2.
8 Rosenthal RJ, Rossi RL, Martin RF. Options and strategies for the management of choledocholithiasis. World J Surg 1998;22:1125–32.
9 Rhodes M, Sussman L, Cohen L, Lewis MP. Randomised trial of laparoscopic exploration of common bile duct versus postoperative endoscopic retrograde cholangiography for common bile duct stones. Lancet 1998;351:159–61.
10 Cuschieri A, Lezoche E, Morino M, Croce E, Lacy A, Toouli J, et al. E.A.E.S. multicenter prospective randomized trial comparing two-stage vs single-stage management of patients with gallstone disease and ductal calculi. Surg Endosc 1999;13:952–7.
11 Seitz U, Bapaye A, Bohnacker S, Navarrete C, Mayedo A, Soehendra N. Advances in therapeutic endoscopic treatment of common bile duct stones. World J Surg 1998; 22:133–44.
12 Masci E, Toti G, Mariani A, Cuioni S, Lomazzi A, Dinelli M, et al. Complications of diagnostic and therapeutic ERCP: A prospective multicenter study. Am J Gastroenterol 2001;96:417–23.
13 Prat F, Malak NA, Pelletier G, Buffet C, Fritsch J, Chory AD et al. Biliary symptoms and complications more than 8 years after endoscopic sphincterotomy for choledocholithiasis. Gastroenterology 1996; 110:894–9.
14 Hammarström LE, Holmin T, Stridbeck H. Endoscopic treatment of bile duct calculi in patients with gallbladder in situ: Long-term outcome and factors predictive of recurrent symptoms. Scand J Gastroenterol 1996;31:294–301.
15 Neuhaus H. Intrahepatic stones. The percutaneous approach. Can J Gastroenterol 1999;13:467–72.