

# Quiz

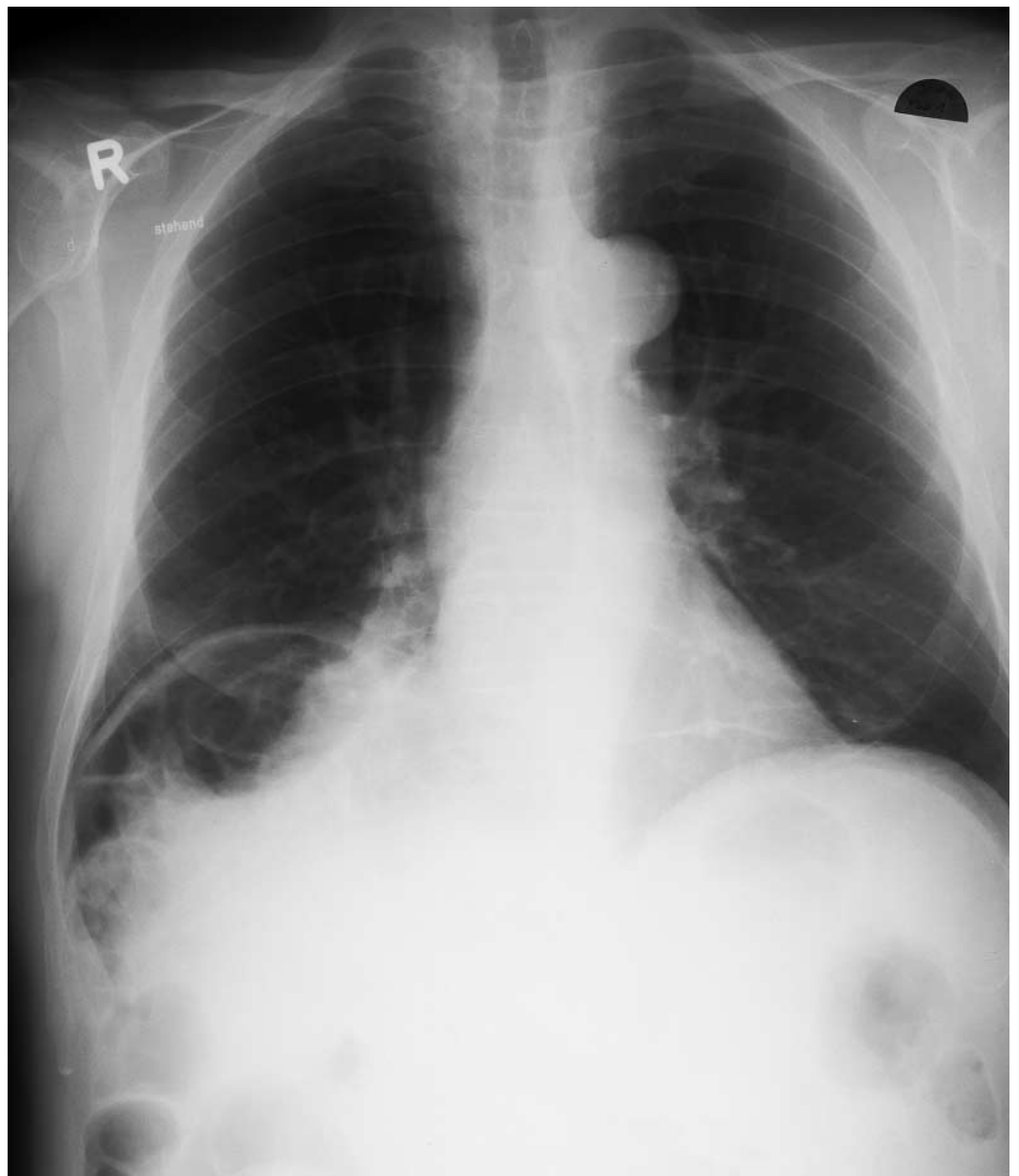
## Ihre Diagnose?

W. Zaunbauer

65jähriger Mann; Zufallsbefund.

Befundbeschreibung nächste Seite.

**Abbildung 1.**  
Thorax pa.

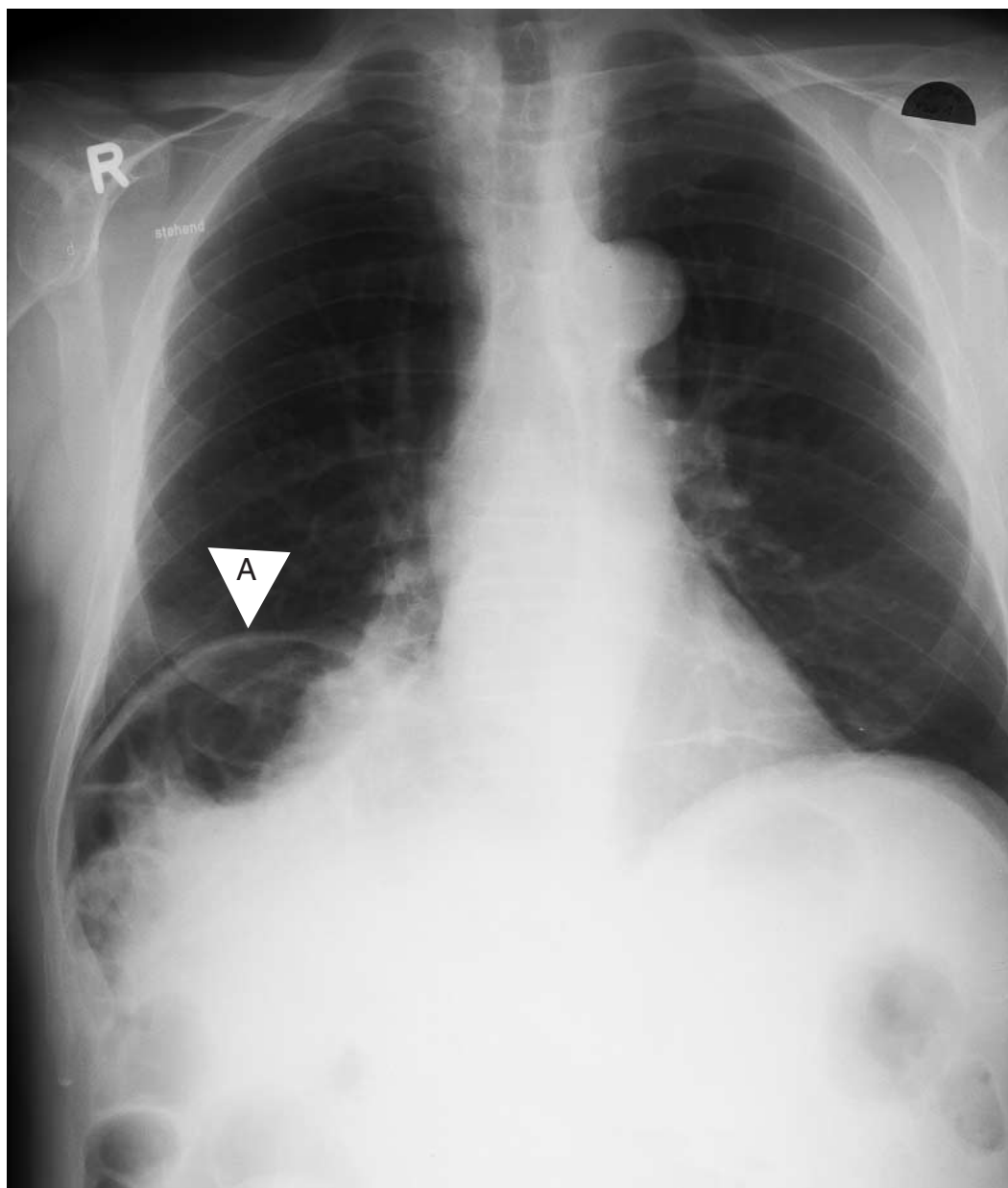


## Befund

### Thorax pa:

Relativer Zwerchfellhochstand rechts (A)  
Gashaltiges Koloninterponat zwischen Leber  
und rechtem Hemidiaphragma.  
Im übrigen alters- und habitusentsprechend  
normaler Herz-Lungenbefund.

Abbildung 1.  
Thorax pa.



Lösung siehe «letzte Seite».