Das dicke Bein*

B. Frauchiger[a], J. Zuber[b]

Einleitung

Das «dicke Bein» stellt sowohl in der hausärztlichen und spezialärztlichen Praxis als auch im Spital eine tägliche und wichtige klinische Herausforderung dar. Da das Spektrum von harmlosen Befunden wie Kontusionen oder anderen leichten posttraumatischen Zuständen des Bewegungsapparates bis hin zur potentiell lebensbedrohlichen Situation bei Venenthrombose oder rasch aszendierendem Infekt reicht, ist eine klinische Triage mit Festlegung der Abklärungs- und Behandlungsdringlichkeit von vorrangiger Bedeutung. Im vorliegenden Artikel soll das Schwergewicht auf die einseitige Beinschwellung gelegt werden. Das Problem der bilateralen Beinschwellung bzw. der generalisierten Ödeme wurde in dieser Zeitschrift unlängst abgehandelt [1].
Entsprechend dem Patientenfluss im hiesigen Gesundheitswesen soll die Thematik im folgenden einerseits aus der Sicht des Grundversorgers, andererseits aus jener des Spezialisten bzw. des Spitalarztes beleuchtet werden.

Das dicke Bein in der Praxis

Der Patient mit einem geschwollenen Bein ist ein häufiges Problem in der Praxis und stellt grundsätzlich eine Situation dar, in der der Hausarzt wegen der potentiellen Gefährlichkeit schnell handeln und abklären muss.

Tabelle 1.
Wichtigste pathogenetische Mechanismen der Beinschwellung.

Erhöhter Venendruck
Gestörter Lymphabfluss
Verminderter onkotischer Druck
Elektrolyt- und Hormonstörung
Kapillarwandschaden
Entzündung
Dysplasie
Äussere Einwirkung

Tabelle 1 zeigt die grundsätzlichen pathophysiologischen Mechanismen der Beinschwellung.
Mit gezielter Anamnese und genauer klinischer Untersuchung sind sehr viele Ursachen für das dicke Bein bereits definitiv einzuordnen. Bei einigen wichtigen Befunden helfen einfache Laboruntersuchungen in der Praxis sowie eine Ultraschalluntersuchung, die Diagnose zu sichern und die Therapie einzuleiten.

Anamnese

Um zu den Ursachen einer einseitigen Beinschwellung zu kommen, sind in der Anamnese einige Schlüsselfragen zu stellen:
- Der zeitliche Ablauf: Wann hat die Schwellung begonnen? Wie hat sie sich im Verlauf entwickelt?
- Bestehen Schmerzen?
- Bestehen zusätzliche Erkrankungen oder ein Trauma?

Aus dem zeitlichen Ablauf lässt sich häufig auch die Dringlichkeit abschätzen, mit der weiter abgeklärt werden muss. Akute Schwellungen sind häufig auch schmerzhaft und der Patient erwartet schnelle Hilfe.
Akute Schwellungen können zurückgeführt werden auf eine schnellauftretende venöse Abflussstörung wie bei einer Venenthrombose, auf ein sich ausbreitendes Hämatom bei Trauma oder eine Raumforderung im Sinne einer Baker-Zyste. Auch akute entzündliche Erkrankungen wie das Erysipel treten schnell auf.
Die chronischen Schwellungszustände haben häufig eine Vorgeschichte mit einem chronischen Venenleiden wie einer primären Varikose oder Status nach Thrombose. Bei Missbildungen kann die Schwellung bis zur Geburt zurückverfolgt werden. Lymphödeme verlaufen chronisch, sind initial noch einseitig und auf Beinhochlagerung reversibel, später zunehmend ausgedehnt. Ein Lipödem entwickelt sich über Jahre und ist häufig beidseitig ausgeprägt. Schmerzen bestehen häufig bei Beinschwellungen, v.a. beim akuten Auftreten oder Entzündungen. Chronisch starke Schmerzen finden sich v.a. bei Veränderungen des Bewegungsapparates wie Gonarthrose und Morbus Sudeck. Lymphödeme sind indolent, das Lipödem schmerzt nur bei Palpation.
Zusätzliche Erkrankungen geben häufig Hinweise auf die Ursache der Schwellung. So muss aktiv nach einem Trauma gefragt werden. Bei älteren Leuten können bereits kleine Fehltritte oder ungewollte Belastungen zu einer Muskelzerrung führen. Bei jungen Menschen kann ungewohntes Schuhwerk und Belastung (Rekrutenschule) zu Schmerzen und Schwellungen im Bereich der Tibialis anterior Loge führen, im

* Überarbeitete Version des Workshops anlässlich des SGIM Fortbildungstages am 28.4.01 in St. Gallen.

[a] Medizinische Klinik, Kantonsspital Frauenfeld
[b] Praxisgemeinschaft Schlossberg, Frauenfeld

Korrespondenz:
Dr. med. Beat Frauchiger
Chefarzt Medizinische Klinik
Kantonsspital
CH-8500 Frauenfeld

beat.frauchiger@kttg.ch

Sinne einer Tendoperiostitis. Eine kürzlich zurückliegende Operation im Bereiche des Abdomens oder des betroffenen Beines erhöht das Risiko für eine Beinvenenthrombose. Probleme des Bewegungsapparates führen häufig zu einer einseitigen Beinschwellung. Eine vorbestehende Gonarthrose lenkt den Verdacht auf eine Baker-Zyste. Bei Beinlähmungen oder Gelenksversteifungen im oberen Sprunggelenk fehlt die Muskelpumpe der Wade, so dass ein sogenanntes «Dependency»-Ödem entsteht. Die Frage nach gehäuften Thrombosen in der Familie als Hinweis für eine Thrombophilie ist bei unklaren Beinschwellungen sinnvoll.

Klinische Untersuchung

Nach der Anamnese folgt die klinische Untersuchung, die auch wichtige Schlüsselelemente enthalten muss.
- Lokalisation der Schwellung,
- Qualität der Schwellung,
- Verfärbungen oder Veränderungen der Haut,
- Funktion des Bewegungsapparates.

Der Patient soll nicht nur im Liegend, sondern auch im Stehen untersucht werden, um eine vermehrte Venenfüllung, sei es bei einer primären Varikose oder einem Umgehungskreislauf, besser zu erfassen. Atypische Varizen mit einer Beinlängendifferenz weisen auf eine kongenitale Angiodysplasie, beispielsweise im Sinne eines Klippel-Trenaunay-Syndroms hin. In der Befunderhebung sollte auch die Umfangdifferenz der Beine festgehalten werden, an der Fessel, im Bereich des grössten Wadenumfanges und 15 cm über dem Kniegelenkspalt. Eine Differenz von mehr als 1 cm ist pathologisch. Der Beinumfang ist auch für den späteren Verlauf der Erkrankung von Bedeutung.
Die Lokalisation der Schwellung zeigt auf das erkrankte Gewebe, die eigentliche Ursache liegt oft proximal davon. Bei der Beckenvenenthrombose findet sich nebst der Oberschenkelschwellung ein venöser Umgehungskreislauf im Bereich der Leiste oder präpubisch. Das primäre Lymphödem beginnt typischerweise im Bereich der Zehen und des Fussrückens. Lipödeme hingegen zeigen eine Aussparung der Füsse und beginnen erst proximal der Knöchel. Ist entlang einer vorbestehenden Varize ein harter dolenter Strang zu palpieren, ist die Diagnose einer oberflächlichen Thrombophlebitis hochwahrscheinlich. Bei einer Akzentuierung der Schwellung im Bereich von Gelenken sind diese sorgfältig mit zu untersuchen. Eine Baker-Zyste lässt sich allerdings nur selten bereits klinisch palpieren.
Die Qualität der Schwellung wird mit genauer Palpation erfasst. Das Lymphödem ist typischerweise nicht eindrückbar, derb, schmerzlos. Es besteht eine Einlagerung von hochviskösen, eiweissreicher Flüssigkeit. Das Lipödem ist auch nicht eindrückbar, auf Palpation aber schmerzhaft. Bei einer Thrombose oder einem Muskelhämatom ist v.a. initial ein typisch subfasziales Ödem zu palpieren. Die meisten Schwellungen breiten sich aber auch epifaszial aus und sind dann weich und eindrückbar.
Eine flammend rote Verfärbung, evtl. mit Fieber vergesellschaftet, weist auf ein entzündliches Geschehen. Beim Erysipel ist die Rötung scharf abgegrenzt, evtl. ausgehend von einer interdigitalen Mykose. Die Akrodermatitis chronica atrophicans zeigt in ihrem entzündlichen Stadium eine fleckige Rötung. Das Erythema nodosum imponiert mit rötlich lividen, schmerzhaften subkutanen Knoten im Bereich der Unterschenkelstreckseite. Bräunliche Pigmente weisen auf eine chronisch venöse Stauung hin. Aus dem Gefässsystem ausgetretene Erythrozyten lagern Hämosiderin in der Haut ab. Bei der chronisch venösen Insuffizienz können sich komplizierend zusätzlich entzündliche Infiltrate im Sinne einer Hypodermitis oder Hautveränderungen im Sinne eines Stauungsekzems finden. Das Lymphödem und das Lipödem sind im allgemeinen blass. Narben können auch auf ein distal gelegenes sekundäres Lymphödem hinweisen. Eine Schnürfurche ist verdächtig auf Selbststau.
Funktionsstörungen des Bewegungsapparates sind eine häufige Ursache für eine einseitige Beinschwellung. So kann eine Gonarthrose über eine Baker-Zyste in der Kniekehle zu einer venösen und lymphatischen Abflussstörung im Unterschenkel führen. Die Lähmung der Wadenmuskulatur, v.a. bei Paraplegie, führt zu einer Bein- und Fussschwellung. Auch bei der Versteifung des oberen Sprunggelenkes oder bei Hemiplegie fehlt die entstauende Wirkung der Wadenmuskelpumpe, so dass Ödemflüssigkeit im Unterschenkel liegen bleibt. Auch bei Morbus Sudeck, Arthritis des OSG oder auch des Grosszehengrundgelenkes bei Gicht können sich Schwellungen bis zum distalen Unterschenkel ausdehnen.

Zusatzuntersuchungen

Die Zusatzuntersuchungen dienen zur Bestätigung der aus Anamnese und Befund erhobenen Verdachtsdiagnose.

Labor

In der Praxis kann mit CRP, Hämoglobin und differenziertem Blutbild eine entzündliche Erkrankung bestätigt oder ausgeschlossen wer-

den. Bei Verdacht auf Akrodermatitis chronica atrophicans wird die Borrelien-Serologie veranlasst.
Die D-Dimere sind Fibrin-Spaltprodukte, die bei einer aktivierten Gerinnung anfallen. Läuft ein thrombotisches Geschehen im Körper ab, sind diese erhöht. Die Sensitivität ist mit 98% sehr hoch. Ein negatives Resultat schliesst eine Beinvenenthrombose mit hoher Sicherheit aus. Der Test hat jedoch eine tiefe Spezifität für die Diagnose einer Venenthrombose, da auch andere Zustände wie Entzündungen, Tumoren oder Traumata den Wert erhöhen. Die D-Dimere sind als Schnelltests erhältlich, jedoch nicht in der Analysenliste für den Grundversorger enthalten. Das Blut muss also in ein auswärtiges Labor geschickt werden, was die Diagnostik verzögern kann

Ultraschall/Doppler

Mit dem Continous-wave-Doppler kann der Geübte venöse Durchblutungsstörungen beurteilen. Sensitivität und Spezifität der Untersuchung sind aber ungenügend, weshalb die Methode in den Hintergrund getreten ist.
Das Ultraschall-B-Bild ist in der Praxis sehr hilfreich zur Suche nach Ursachen eines geschwollenen Beines. Mit der Frage nach Beinvenenthrombose wird die Kompressions-Sonographie praktiziert. Die arteriellen und venösen Gefässe lassen sich im B-Bild in der Leiste, am Oberschenkel und in der Poplitea gut darstellen. Bei einer Beinvenenthrombose ist der Venenquerschnitt vergrössert, das Volumen mit echoreichem Material gefüllt und nicht kompressibel. Eine normale Vene ist echoleer und gut kompressibel. Die Spezifität dieser Untersuchung ist gut, im positiven Fall können wir eine Thrombose diagnostizieren. Das Ultraschall-B-Bild reicht jedoch nicht aus, um eine Thrombose auszuschliessen. Vor allem im Unterschenkel mit erschwerten Untersuchungsbedingungen bei Unterschenkelschwellung ist die Sensitivität ungenügend. Dies ist die Domäne der Duplex-Ultraschalluntersuchung in den Händen des Spezialisten.
Das Ultraschall-B-Bild hilft in der Praxis aber zusätzlich, auch andere Ursachen von Beinschwellungen zu finden. So ist eine Baker-Zyste meist als echoleere längliche Raumforderung medial in der Kniekehle gut darstellbar. Der Befund eines Kniegelenksergusses unterstützt die Diagnose. Auch ein Hämatom in der Muskulatur nach Trauma oder ein Muskelabriss des Musculus gastrocnemius sind im Ultraschall zu sehen. Mit der Sonographie kann auch die Ausdehnung einer Thrombophlebitis, wichtig vor allem im Bereich der Vena saphena magna am Oberschenkel, bestimmt werden. Bleibt eine Schwellung unklar und breitet sich bis zum Oberschenkel aus, kann gegebenenfalls mit der Ultraschalluntersuchung des Abdomens eine Raumforderung im kleinen Becken dargestellt werden.

Röntgen

Das konventionelle Röntgenbild hilft nur in wenigen Situationen, die Ursache der Beinschwellung abzuklären. Es gibt v.a. Auskunft über zusätzliche Erkrankungen wie Gonarthrose, Arthrose des oberen Sprunggelenkes mit Versteifung. Die fleckige, gelenksnahe Osteoporose bei Morbus Sudeck ist pathognomonisch. Hauptdomäne des konventionellen Röntgenbildes ist die Suche nach ossären Läsionen bei traumatischen Schwellungen.
Zusammenfassend kann gesagt werden, dass ein hoher Prozentsatz von einseitigen Beinschwellungen in der Praxis definitiv abgeklärt und behandelt werden kann. Ziel der Diagnostik in der Praxis ist die Triage und allenfalls der rasche Behandlungsbeginn von potentiell gefährlichen Beinschwellungen. Voraussetzung ist eine sorgfältige Anamnese, Befundaufnahme und die Interpretation von gezielten Zusatzuntersuchungen. Abbildung 1 zeigt einen möglichen Algorithmus für diese Triagierung und die dazugehörenden möglichen Differentialdiagnosen
Kann mit diesen Mitteln keine konklusive Diagnose gestellt werden, muss der Patient an den Spezialisten bzw. ans Spital weitergewiesen werden, insbesondere wenn der Verdacht auf eine tiefe Beinvenenthrombose trotz bisher negativen Abklärungen bestehen bleibt.

Das «dicke Bein» beim Spezialisten und im Spital

Grundsätzlich unterscheidet sich das anamnestische Vorgehen und der Untersuchungsgang beim Grundversorger nicht von demjenigen des Spezialisten. Im Spital bzw. in der spitalärztlichen Praxis ist allerdings ein Teil des Patientengutes vorselektioniert und wird entweder zur weiteren Diagnostik oder Behandlung vom Grundversorger zugewiesen. Dabei kann davon ausgegangen werden, dass in diesem vorselektionierten Teil der Patienten der Anteil potentiell gefährlicher Ursachen der Beinschwellung höher ist als in jenem Patientengut, das wegen des Beinbefundes eine ärztliche Erstbeurteilung einholt.
Aus diesem Grunde ist sowohl beim Spezialisten als auch im Spital die definitive und rasche Einordnung in ein potentiell gefährliches oder eher harmloses Krankheitsbild von entscheidender Bedeutung.

Abbildung 1.
Algorithmus zur Festlegung von Diagnose- und Behandlungsdringlichkeit verschiedener Ursachen der Beinschwellung.

Möglichkeiten der Weiterabklärung in der spezialärztlichen Praxis oder im Spital

Im folgenden soll bewusst auf die potentiell gefährlichen Ursachen der Beinschwellung mit hoher Diagnose und Behandlungsdringlichkeit fokussiert werden. Es würde den Rahmen dieses Artikels sprengen, alle Abklärungsmöglichkeiten der seltenen bzw. banalen Ursachen des dicken Beines zu erörtern. Wegen der vielfältigen differentialdiagnostischen Überschneidungen werden allerdings auch immer wieder Überlegungen im Zusammenhang mit den primär harmloseren Krankheitsbildern angestellt.

Nach der weiter oben beschriebenen anamnestischen und klinischen Beurteilung stellt sich die Frage nach der geeigneten und rationellen Weiterabklärung, bzw. ob eine solche überhaupt nötig ist. So lässt sich beispielsweise das Erysipel – das eine hohe Diagnose- und Behandlungsdringlichkeit hat – im allgemeinen sehr leicht aufgrund der anamnestischen Angaben und des typischen klinischen Befundes

diagnostizieren. In der Regel genügen als Zusatzuntersuchungen ein Blutbild sowie eine Blutsenkungsreaktion oder ein CRP. Wenn das Bild des Erysipels ausgesprochen schwer imponiert mit hohem Fieber und schlechtem Allgemeinzustand, muss an eine septische Streuung und/oder eine Propagation des Infektes im Sinne einer Zellulitis oder gar einer nekrotisierenden Fasziitis gedacht werden. In diesem Falle sind Blutkulturen und eine Bildgebung der betroffenen Extremität zwingend. Wenn verfügbar, ist dabei die Magnetresonanztomographie (MRT) Methode der Wahl bei Verdacht auf nekrotisierende Fasziitis. Sie ist bei Weichteilprozessen der Computertomographie bezüglich Sensitivität und Spezifität überlegen.

Von hoher Dringlichkeit ist auch die Abklärung und allfällige Behandlung einer tiefen Venenthrombose. Die Folgen der nicht oder insuffizient behandelten Venenthrombose reichen von der Entwicklung einer chronisch-venösen Insuffizienz bis zur tödlichen Lungenembolie. Die klinische Untersuchung ist leider in der Diagnostik der tiefen Venenthrombose völlig unzulänglich und wird oft mit dem Aufwerfen einer Münze verglichen. Immerhin können einige anamnestische Spuren doch darauf hinweisen, mit welcher Wahrscheinlichkeit eine akute Thrombose zu erwarten ist. Das Vorliegen einer Varikose mit einer mehr oder weniger chronischen Schwellung, eine chronisch-venöse Insuffizienz im Stadium I, II oder III, ebenfalls mit chronischer Schwellungsneigung und ohne akute Verschlechterung, sprechen im allgemeinen eher gegen das Vorliegen einer akuten, neu aufgetretenen Venenthrombose. Der gerötete, stark dolente Strang im Bereich der Vena saphena magna oder eines Seitenastes spricht für eine oberflächliche Thrombophlebitis. Ist der Befund klein und die Schwellung lokal, braucht es keine Weiterabklärung, bei ausgedehnterem Befund oder wenn die tast- oder sichtbare Veränderung in die Nähe der Mündungsklappe der Vena saphena magna reicht, ist wegen des möglichen Einbezugs des tiefen Venensystems eine Duplexsonographie erforderlich.

Grundsätzlich hat sich in den letzten Jahren bei klinisch niedrigem Verdacht auf Venenthrombose die Bestimmung des D-Dimers – falls in der Praxis nicht gemacht – als Erstuntersuchung etabliert [2]. Die schlechte Spezifität (um 50%) verlangt allerdings bei positivem Ausfall und unklarer klinischer Situation eine Weiterabklärung.

Bei hohem klinischem Verdacht auf tiefe Venenthrombose oder unklarer Situation bezüglich der Ausdehnung einer oberflächlichen Thrombophlebitis ist heute die Duplexsonographie beim Spezialisten Untersuchungsmethode der Wahl. Sie hat einerseits die konventionelle cw-Dopplersonographie als auch die invasive und teure Phlebographie fast völlig verdrängt. In geübten Händen erreichen sowohl Sensitivität als auch Spezifität Werte über 90%. Nebst der hohen diagnostischen Genauigkeit sind die Nicht-Invasivität der Methode und auch die differentialdiagnostischen Möglichkeiten – z.B. die Erfassung eines Muskelhämatoms oder einer Baker-Zyste – Vorteile der Methode. Die Anwendbarkeit ist leicht im femoropoplitealen Bereich, oft etwas schwieriger zu beurteilen sind die Beckenvenen. Die grösste Untersuchererfahrung bedarf die Beurteilung im Unterschenkelvenenbereich. Bei diesen an den Untersucher und das eingesetzte Gerät erfüllten Anforderungen ist heute der Einsatz der Phlebographie eine Rarität geworden. Ausnahmsweise wird sie noch verwendet bei nicht konklusiv beurteilbaren Unterschenkelvenen oder allenfalls vor einem aktiven Vorgehen, sei es eine venöse Thrombektomie oder eine Lysebehandlung.

Spezielle Erwähnung verdient bezüglich der Weiterabklärung noch das Lymphödem [3]. Dabei ist zwischen der **primären** und der **sekundären Form** zu unterscheiden. Das primäre Lymphödem tritt häufig erstmals in der Pubertät auf, betrifft das weibliche Geschlecht häufiger als das männliche und manifestiert sich am Anfang durch eine noch reversible Schwellung meist im Fussrückenbereich. Später kommt es zu einer zunehmenden indurierten Schwellung des Fuss- und Unterschenkelbereiches. Für das Lymphödem gilt das Stemmersche Zeichen – die derbe, nicht abhebbare Hautfalte im Fussrückenbereich – als pathognomonisch. Weiterführende Abklärungen sind normalerweise beim primären Lymphödem nicht notwendig. In seltenen Fällen kann die Darstellung des pathologischen Lymphabflusses mittels Kapillarmikroskopie oder Mikrolymphangiographie erwogen werden.

Etwas anders präsentiert sich normalerweise das sekundäre Lymphödem. Typischerweise beginnt die Schwellung am Oberschenkel und dehnt sich erst in einer späteren Phase auch auf den Unterschenkel aus. Häufigste Ursachen sind Abflussbehinderungen im kleinen Becken. Dabei stehen differentialdiagnostisch Tumoren oder deren Folgen (Operationen oder Bestrahlungen) im Vordergrund. Nicht selten verursacht dabei der pathologische Prozess nicht nur einen Lymphstau, sondern auch eine Kompression der Beckenvenen, so dass es zu einem kombinierten Phleb-/Lymphödem kommt. Die Weiterabklärung richtet sich nach den klinischen Gegebenheiten, wobei Computertomographie oder MRI im Vordergrund stehen. Die Lymphographie mit öligen Kontrastmitteln ist obsolet.

Bei Verdacht auf arterielle Ursache der Beinschwellung – z.B. nach einem verschleppten arteriellen Verschluss mit bereits einsetzenden

Gewebeschädigungen, kapillarem Leck und Flüssigkeitsaustritt – können als erste diagnostische Schritte eine Dopplerdruckmessung und allenfalls eine Oszillographie vorgenommen werden. Meist ist eine Angiographie zur Planung einer allfälligen Revaskularisation zwingend.

Therapie der Beinschwellung

Das Schwergewicht der Therapiediskussion liegt wiederum bei den grundsätzlich gefährlichen und andererseits einigen ausgewählten häufigen Fällen in der täglichen Praxis.
Die tiefe Venenthrombose kann heute in rund der Hälfte der Fälle ambulant behandelt werden. Eine Liste von Ausschlusskriterien für die patientenfreundliche und kostengünstige Variante der ambulanten Behandlung findet sich in Tabelle 2. Den Durchbruch für die ambulante Behandlung hat eindeutig die Einführung der niedermolekularen Heparine (NMH) gebracht. Mit ihnen ist es möglich, mittels zwei- oder besser einmal täglicher s.c.-Injektion die antithrombotische Behandlung zu Hause, entweder durch den Hausarzt, die Spitex oder den Patienten selbst durchzuführen. Die beim unfraktionierten Heparin notwendigen Gerinnungskontrollen entfallen bei niedermolekularem Heparin. Auch die Inzidenz der Heparin-induzierten Thrombozytopenie ist bei den NMH geringer. Rezidivthrombosen treten unter NMH etwa gleich häufig auf wie unter unfraktioniertem Heparin, Blutungskomplikationen sind etwas seltener. Nachteile der Behandlung mit NMH sind die schlechte Antagonisierbarkeit bei allfälligen Blutungszwischenfällen. Selbstverständlich sind auch bei der ambulanten Behandlung der Venenthrombose die Basismassnahmen nicht zu vernachlässigen: Hochlagerung der Extremität und relative Ruhigstellung bis zur Abschwellung, Bandage mit einer Kurzzugbinde und später Anpassung eines Kompressionsstrumpfes der Klasse II oder III. Die Compliance bezüglich Hochlagerung, relativer Ruhigstellung und Kompressionstherapie ist besonders bei aktiven und in Pflichten eingebundenen Patienten durch den Hausarzt sorgfältig zu überwachen. Abbildung 2 zeigt die wichtigsten Prinzipien der Therapie der tiefen Venenthrombose. Schliesslich sei nochmals darauf hingewiesen, dass die ambulante Therapie nicht einer Behandlung ohne Diagnose gleichgesetzt werden soll: Die einfach durchzuführende Therapie mit den niedermolekularen Heparinen darf nicht dazu verführen, Patienten während Monaten nur aufgrund eines klinischen Thromboseverdachtes zu antikoagulieren!
Die wenig ausgedehnte oberflächliche Thrombophlebitis ohne Bezug zum tiefen Venensystem kann mittels nicht-steroidalen Antirheumatika, lokal kühlenden Massnahmen und passagerem Einbinden des Beines behandelt werden. Ist eine Ausdehnung der oberflächlichen Thrombophlebitis ins tiefe Venensystem nachgewiesen oder reicht die Thrombophlebitis näher als 10 cm an die Mündungsklappe der Vena saphena magna heran, soll während dreier Monate antikoaguliert werden.
Die Kompressionstherapie hat in der Behandlung der venös bedingten Beinschwellung einen hohen Stellenwert. Sowohl beim postthrombotischen Syndrom als auch bei der chronisch-venösen Insuffizienz, z.B. bei Varikose oder insuffizienten Venae perforantes, profitieren die Patienten subjektiv und objektiv vom Tragen des Kompressionsstrumpfes, vorzugsweise der Klasse III, bei schlechter Verträglichkeit Klasse II. Im Regelfall genügt dabei wegen der besseren Akzeptanz ein Unterschenkelkompressionsstrumpf. Allenfalls ist ein Oberschenkelkompressionsstrumpf oder gar eine Kompressionsstrumpfhose zu diskutieren in der Frühphase einer 4-Etagen-Thrombose oder bei anhaltender Oberschenkelschwellung.
Das Lymphödem hat zwei Hauptpfeiler der Behandlung. Einerseits gilt auch hier das Tragen eines Kompressionsstrumpfes als Standard, wobei Strümpfe mit einem hohen Kompressionsdruck der Klasse III oder IV notwendig sind.

Tabelle 2.
Ausschlussgründe für ambulante Behandlung der tiefen Venenthrombose.

Chirurgischer Eingriff während der letzten zwei Wochen
Thrombozyten <75 000 g/L
Zerebrovaskulärer Insult während der letzten sechs Wochen
Anamnestisch Heparin-induzierte Thrombozytopenie
Non-Compliance
Hämoglobin unter 7 g/L
Hämoccult-positive Stühle
Hohes Komplikationsrisiko (Alter >75 Jahre, individuell zu handhaben)
Symptome oder Befunde von Lungenembolie
Limitierte kardiopulmonale Reserve
Klinisch dringender Verdacht auf maligne Erkrankung
Hämodialyse
Klinisch ausgedehnter Befund mit Invalidisierung des Patienten
Fehlende Möglichkeiten einer adäquaten häuslichen Pflege

Abbildung 2.
Behandlungsprinzipien der tiefen Venenthrombose.

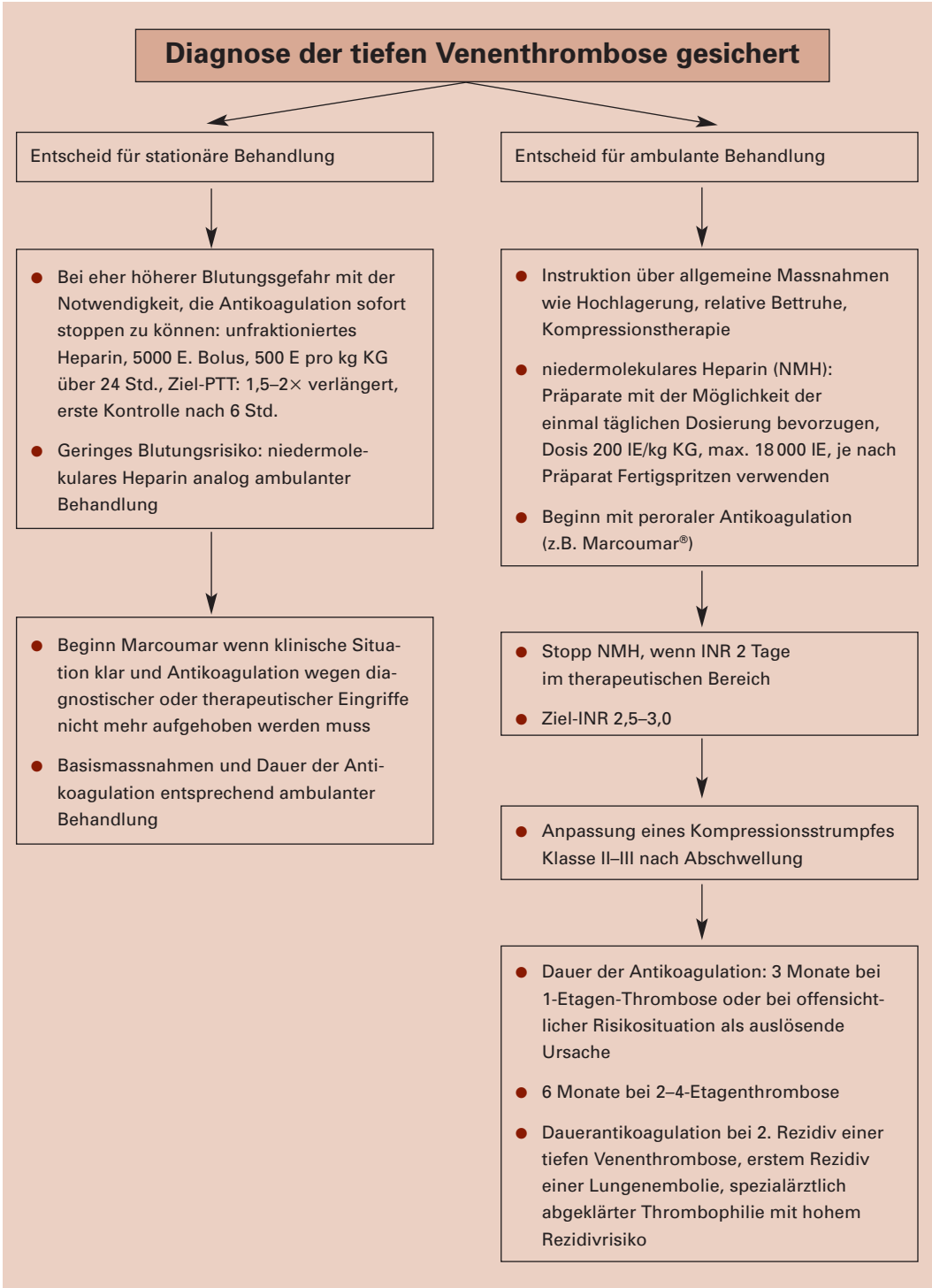

Intermittierend empfiehlt sich eine Lymphdrainage. Dabei sollte diese Entstauung nur von Therapeuten/-innen durchgeführt werden, die mit der Technik von Földi vertraut sind. Unsachgemäss durchgeführte Lymphdrainagen führen durch weitere Zerstörung der Lymphgefässe mittelfristig zu einer Verschlechterung des Ödems.

Das Erysipel bedarf der sofortigen antibiotischen Therapie. Leichte und wenig ausgedehnte Fälle können ambulant behandelt werden, ebenfalls unter gleichzeitiger relativer Ruhigstellung und Hochlagerung. Antibiotikum der ersten Wahl bei unkomplizierten Fällen mit Streptokokken als wahrscheinlichen Erreger ist immer noch Penizillin in einer Dosis von 4×1 Mio. E. Schwerere Fälle gehören sofort hospitalisiert. Im Spital muss nach klinischer Situation abgewogen werden, ob weitere Abklärungen Richtung Zellulitis/nekrotisierende Fasziitis nötig sind. Die antibiotische Therapie wird initial mit einem hochdosierten penizillase-

festen Breitspektrumpenizillin durchgeführt. Immer ist beim Erysipel nach der Ursache zu fahnden. Rezidivierende Erysipele sind verdächtig auf das Vorliegen eines Lymphödems, häufige Eintrittspforte ist auch eine interdigitale Tinea pedis, die entsprechend behandelt werden muss.
Die Behandlung der übrigen Ursachen von Beinschwellungen sei hier nicht näher abgehandelt.

Neuerungen der letzten Jahre

Hervorstechendste Veränderungen im Management des geschwollenen Beines sind ohne Zweifel die D-Dimer-Bestimmung, die breite Applikation der Duplexsonographie und die verbreitete ambulante Behandlung der tiefen Venenthrombose.
Bei den anderen Ursachen der einseitigen Beinschwellung haben sich die Diagnose- und Therapieprinzipien nicht wesentlich verändert.
Die D-Dimer-Untersuchung mit einer hohen Sensitivität und dem hohen negativen Voraussagewert ist eine klare Bereicherung in der Diagnostik des geschwollenen Beines. Bei geringem Verdacht auf tiefe Venenthrombose ist sie heute Zusatzuntersuchung der ersten Wahl. Ein negatives D-Dimer schliesst eine floride tiefe Venenthrombose mit grosser Sicherheit aus.
Die Venenduplexsonographie hat ihren Siegeszug weiter fortgesetzt und die früher oftmals angewandten cw-Doppler-Untersuchungen und Phlebographien praktisch völlig ersetzt. Nebst der bestechenden Sensitivität und Spezifität in geübten Händen für alle Etagen der tiefen Venenthrombose sind auch die differentialdiagnostischen Möglichkeiten der Methode überzeugend.
Die ambulante Behandlung der Venenthrombose hat ihre rasche Verbreitung ohne Zweifel den niedermolekularen Heparinen zu verdanken. Die leichte ein- oder zweimal tägliche subkutane Applizierbarkeit ohne Notwendigkeit einer Gerinnungskontrolle war Voraussetzung für die rasche Propagation der ambulanten Behandlungsmethode. In mehreren randomisierten Intention-to-treat-Studien konnte die Gleichwertigkeit der ambulanten und stationären Behandlung der tiefen Venenthrombose – unter Beachtung der Kontraindikationen und selbstverständlich erst nach korrekter Diagnostik – nachgewiesen werden. In diesem Zusammenhang ist auch das Dogma der absoluten Bettruhe gefallen. Unter dem Eindruck der tödlichen Lungenembolie nach Mobilisation eines bettlägrigen Patienten, z.B. nach grösseren Operationen, wurde bis vor nicht allzu langer Zeit in Fällen von thromboembolischer Erkrankung für Tage oder sogar Wochen absolute Bettruhe verordnet. Ein Effekt dieser Bettruhe konnte jedoch nie nachgewiesen werden, ebenso zeigen die neueren Studien bei rascher Mobilisation von Patienten mit thromboembolischen Erkrankungen keine erhöhte Inzidenz von tödlichen Lungenembolien [4]. Voraussetzung für die Mobilisation ist dabei die sofortige und korrekte antithrombotische Therapie, sei es mit einem unfraktionierten oder niedermolekularen Heparin.
Zwei Gefahren, die die Entwicklung der letzten Jahre zeigt, seien nicht unerwähnt. Einerseits verleitet die leichte Applizierbarkeit der niedermolekularen Heparine in der Praxis nicht so selten zu einer antithrombotischen Therapie ohne korrekte Diagnose der tiefen Venenthrombose. Selbstverständlich ist es obsolet, ohne eindeutigen bildgeführten Nachweis einer tiefen Venenthrombose einen Patienten allein aufgrund klinischer Indizien während drei oder sechs Monate einer potentiell gefährlichen antithrombotischen Therapie auszusetzen. Die ambulante Therapie birgt auch die Gefahr, dass die allgemeinen Massnahmen bei Venenthrombosen vernachlässigt werden. Insbesondere die Schonung und Hochlagerung der betroffenen Extremität und auch die korrekte Kompressionstherapie sind wichtige und auch bei der ambulanten Behandlung zu beachtende Eckpfeiler im Management der tiefen Venenthrombose. Werden sie nicht beachtet, ist der Patient deutlich mehr gefährdet für postthrombotische Beschwerden wie Schmerzen, Spannungsgefühl, Ödemneigung und schliesslich Ausbildung einer chronisch-venösen Insuffizienz.

Ausschau

Die ambulante Behandlung der Venenthrombose wird ihren Stellenwert behalten. Tendenziell werden wahrscheinlich die relativen Kontraindikationen zur ambulanten Behandlung weiter gelockert. Insbesondere die begleitende Lungenembolie dürfte gemäss rezenten Daten bei stabiler Kreislauf- und Atemsituation keine absolute Hospitalisationsindikation mehr darstellen.
Mehr gute Daten wären zum Thema aktives Vorgehen bei tiefer Venenthrombose wünschenswert. Die Fibrinolyse und chirurgische Thrombektomie sind angesichts der unsicheren Spätresultate aktuell der Phlegmasia coerulea dolens oder der schweren, frischen 3- oder 4-Etagen-Thrombose bei jungen Patienten vorbehalten. Bislang fehlen relevante prospektive Intention-to-treat-Arbeiten, die die konservative und aktive Behandlung miteinander vergleichen.
Der «Pferdefuss» der bisherigen Thromboembolie behandlung war die Notwendigkeit, wegen der nur langsam einsetzenden Wirkung der

Quintessenz

- Bereits in der Praxis sind durch Anamnese, Status und einfache Zusatzuntersuchungen viele Ursachen des einseitig geschwollenen Beines eruierbar.
- Immer stellt sich die Frage der Diagnose- und Behandlungsdringlichkeit.
- Weit im Vordergrund stehen bezüglich Häufigkeit die Venenthrombose und das Erysipel bei den Krankheiten mit hoher Diagnose- und Behandlungsdringlichkeit.
- Eine negative D-Dimer-Untersuchung schliesst eine Venenthrombose mit hoher Sicherheit aus.
- Die Duplexsonographie ist bei mittlerem bis hohem klinischem Verdacht heute wichtigste Untersuchungsmethode und kann eine Venenthrombose mit hoher Sicherheit beweisen, ausschliessen oder eine differentialdiagnostische Erklärung liefern.
- Den Basismassnahmen wie Hochlagerung und Kompressionstherapie sind auch in der Akutphase und in der ambulanten Behandlung der tiefen Venenthrombose genügend Beachtung zu schenken.
- Die Entwicklung einer chronisch-venösen Insuffizienz kann durch eine Langzeitkompressionstherapie verzögert oder verhindert werden.
- Auch beim Lymphödem ist nebst der Entstauungsdrainage in Fachhänden die Kompressionstherapie der wichtigste Therapiepfeiler.
- Die Rolle der aktiven Behandlung der tiefen Venenthrombose wie Fibrinolyse oder Thrombektomie ist aktuell ungeklärt.
- Die meisten anderen nicht-venösen und nicht lymphogenen Ursachen der einseitigen Beinschwellung bilden sich nach Behandlung der Grundkrankheit im allgemeinen zurück und bedürfen keiner Langzeit-Therapie.

Vitamin-K-Antagonisten die initialen antithrombotischen Medikamente parenteral zu verabreichen. Bestechend wäre natürlich die Vereinfachung dieser Initialphase mit einem rasch wirksamen und sicheren peroralen Antikoagulans. In diese Richtung zielen aktuell laufende Phase-III-Studien mit peroralen Thrombinantagonisten. Sollten sich diese Medikamente als sicher und effizient erweisen, würde die Behandlung der tiefen Venenthrombose weiter vereinfacht. Zu vermerken sind auch Anstrengungen, die Heparine durch synthetische Pentasacharide zu ersetzen. Eine Vergleichsstudie mit subkutanem synthetischem Pentasacharid hat jüngst in der Thromboembolieprophylaxe nach Hüft-Totaloperationen eine signifikante Reduktion der thromboembolischen Ereignisse als auch der Blutungskomplikationen, verglichen mit zweimal täglich appliziertem niedermolekularem Heparin, ergeben [5].

Bei den übrigen diagnostischen und therapeutischen Management des geschwollenen Beines dürften sich in den nächsten Jahren keine grundlegenden Veränderungen ergeben.

Literatur

1 Frauchiger B, Schihin K, Schmid HP, Hugentobler M, Delmore G, Reich J, Rochat Ph. Ödeme. Curriculum. Schweiz Med Forum 2001;1(25): 645-51.

2 Gorman WP, Davis KR, Donnelly R. Swollen lower limb-1: General assessment and deep vein thrombosis. BMJ 2000;320:1453-6.

3 Merli GJ, Spandorfer J. The Outpatient with unilateral leg swelling. Medial Clinics of North America 1995; 79:435-7.

4 Aschwanden M, Labs KH, Engel H, Schwob A, Jeanneret C, Mueller-Brand J, Jäger KA. Acute deep vein thrombosis: early mobilization does not increase the frequency of pulmonary embolism. Thromb Haemost 2001;85:42-6.

5 Turpie AG, Gallus AS, Hoek JA. A synthetic pentasaccharide for the prevention of deep-vein thrombosis after total hip replacement. NEJM 2001; 344:619-25.