Husten und Auswurf: Ursachen und Differentialdiagnose

T. C. Medici[a], M. Häcki[b], M. V. Spiegel[c]

allein für ein Krankheitszeichen. Dagegen werden Husten und Auswurf zusammen von 82% ernst genommen. Für beide Symptome gilt, dass Männer ihnen weniger Bedeutung beimessen als Frauen. Nur 49% Männer, aber 58% Frauen suchen wegen des Hustens den Arzt auf: in erster Linie, d.h. in 82% den praktischen Arzt, in 10% den Internisten und nur in 7% den Pneumologen [3].
Aus diesen eindrücklichen epidemiologischen Daten über den Husten geht hervor, dass der Husten eines der häufigsten Symptome überhaupt ist und der praktische Arzt am häufigsten mit diesem Symptom konfrontiert wird.

Einleitung

Der Husten ist ein komplexer physiologischer Reflex, Schutzmechanismus gegen inhalative Noxen, wichtigster bronchialer Reinigungsmechanismus, Indikator für verschmutzte Luft, Irritation im Konzertsaal und schliesslich Kardinalsymptom von Lungenkrankheiten. Beim Gesunden ist der Husten die physiologische Antwort auf einen inhalativen Reiz, beim Kranken das häufigste und oft erste Symptom der Lungenkrankheit. Noch zu Beginn dieses Jahrhunderts war Husten in erster Linie verdächtig auf das Vorliegen einer Tuberkulose. Heute stehen als Ursachen die chronischen Atemwegserkrankungen bei weitem an der Spitze, Folgen des weitverbreiteten Tabakrauchens.
Wie epidemiologische Studien zeigen, leidet nach eigenen Angaben jede zweite Person manchmal, jede sechste häufig oder ständig an Husten [1–3]. Männer husten häufiger als Frauen. Mit fortschreitendem Lebensalter tritt Husten in der Bevölkerung immer häufiger auf. Chronischer Husten mit Auswurf begleitet die meisten Raucher ihr Leben lang. Weniger als die Hälfte der Bevölkerung – 44% – hält Husten

Der Hustenreflex

Jeder Hustenstoss läuft über einen Reflexbogen ab (Abb. 1). Initialer Impuls ist die Irritation von Hustenrezeptoren oder afferenten Nervenleitungen durch entzündliche, mechanische oder chemische Reize. Hustenrezeptoren sind die Irritationsrezeptoren in Larynx, Trachea und grossen Bronchien, C-Faser-Rezeptoren in der Alveolarwand und die Dehnungsrezeptoren der glatten Bronchialmuskulatur. Der Reflexablauf erfolgt nach einem fixen Muster mit Leitung des Impulses vom Rezeptor über afferente Nerven zum Zentrum, Umschaltung auf efferente Nerven und Aktivierung der exspiratorischen Muskulatur [4].
Der Hustenablauf erfolgt in verschiedenen Schritten. Nach Inspiration von mehr als einem Liter Luft wird die Glottis verschlossen. Der intrathorakale Druck steigt durch Aktivierung der exspiratorisch aktiven Muskulatur auf 60–300 mm Hg. Anschliessend öffnet sich die Glottis explosionsartig. Dabei erreicht der Luftstrom in der Trachea Geschwindigkeiten von über 100–280 m/s, entsprechend einem Peakflow von 10 L/s am Mund. Während der Exspi-

[a] Universität Zürich
[b] M. Häcki, Gubelhangstrasse 6, 8050 Zürich
[c] Medizinische Klinik, Spital Uster

Korrespondenz:
Dr. med. M. V. Spiegel
Medizinische Klinik
Spital Uster
CH-8610 Uster

michael.spiegel@spitaluster.ch

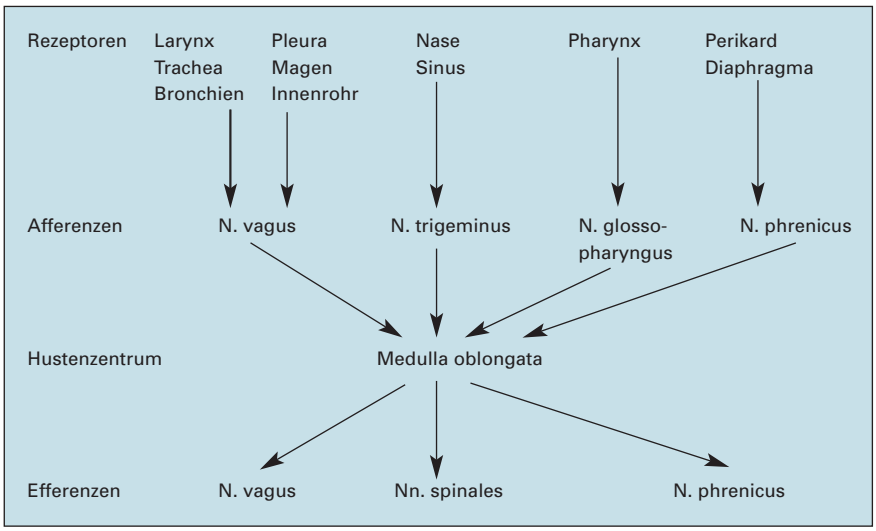

Abbildung 1.
Anatomie des Hustenreflexes.

ration werden die Atemwege komprimiert, durch die hohe Strömungsgeschwindigkeit in den Bronchien wird das Bronchialsekret oralwärts transportiert und ausgehustet.

Klinik und Differentialdiagnose

Klinisch unterscheidet man den akuten, d.h. weniger als drei Wochen dauernden Husten vom länger dauernden, chronischen Husten und den trockenen oder unproduktiven vom produktiven, mit Auswurf verbundenen Husten [5]. Ausserdem kann der Husten tagsüber oder nachts auftreten, in Ruhe oder nach Anstrengung, im Sitzen oder Liegen, beim Trinken oder nach dem Essen, bei Exposition mit kalter oder verschmutzter Luft, in Anfällen oder repetitiv.
Von allen diesen den Husten charakterisierenden Eigenschaften ist vor allem die Unterscheidung zwischen einem **akuten** und **chronischen** Verlauf klinisch, differentialdiagnostisch und therapeutisch von Bedeutung. Inwieweit die Kategorie eines subakuten Hustens, der zwischen drei bis acht Wochen dauert, eine Bereicherung und Abgrenzung zum chronischen Husten darstellt, ist zweifelhaft, zumal die Ursachen eines subakuten Hustens jenen eines chronischen entsprechen [6]. Akute Hustenepisoden sind in jedem Alter häufig und werden meistens durch Virusinfektionen der oberen Atemwege verursacht. Die selbstlimitierende Symptomatik erfordert oft keine Abklärung und nur in Ausnahmefällen eine Therapie. Der chronische Husten, welcher oft auf eine symptomatische Therapie unbefriedigend anspricht, stellt eine schwierige differentialdiagnostische Aufgabe dar.

Akuter Husten

Als «akuter Husten» wird ein weniger als drei Wochen dauernder Husten definiert. Seine ätiologische Abklärung kann auf die Erhebung der Anamnese und des klinischen Status, eventuell einen Therapieversuch beschränkt bleiben, da die häufigsten Ursachen ein viraler Infekt der oberen Luftwege, ein Nebenhöhlenentzündung, eine Exazerbation einer chronischen Bronchitis oder eine Rhinitis allergischer oder nicht-allergischer Natur sind [5] (Tab. 1). Eine weiterführende Diagnostik ist erst dann indiziert, wenn Begleitsymptome auf eine gravierende Ursache hinweisen.

Erkältungskrankheit oder Common Cold. Die endemisch auftretende Erkältungskrankheit oder der Common Cold ist die häufigste Ursache eines akuten Hustens. Bis zu 83% der Patienten klagen zu Beginn über dieses Symptom, und nach zwei Wochen sind es immer noch 26% [7]. Es handelt sich dabei um einen viralen Infekt der oberen Atemwege durch Rhinoviren, aber auch Myxo-, Paramyxo-, Adeno- und Retroviren. Die Diagnose erfordert keine weiteren Abklärungen, vor allem wenn weitere Symptome wie Schnupfen, verstopfte Nase, Postnasal-Drip mit und ohne Fieber vorhanden sind und der Auskultationsbefund der Lunge normal ist. Eine weitere Diagnostik ist wenig sinnvoll: das Thoraxröntgenbild ist in über 97% der Patienten unauffällig [8].

Rhinosinusitis. Die akute Rhinosinusitis oder Sinusitis kann sowohl durch Viren als auch Bakterien (*H. influenzae,* Pneumokokken) verursacht sein; die virusbedingte ist aber bedeutend häufiger als die bakterielle. Diese ist dann in Betracht zu ziehen, wenn die Nebenhöhlen klopfdolent sind, eine purulente Rhinorrhoe auftritt und die Symptome auf die Behandlung mit abschwellenden Pharmaka und Antihistaminika nicht ansprechen [5, 6].

Exazerbation einer chronischen Bronchitis. Die Exazerbation einer chronischen Bronchitis, die viral, bakteriell oder chemisch-toxisch verursacht sein kann, ist aufgrund der Anamnese und der klinischen Befunde leicht zu diagnostizieren, vor allem wenn der Patient Raucher ist.

Weitere Ursachen eines akuten Hustens können eine akute oder chronische Rhinitis allergischer oder nicht-allergischer Art oder ein Bronchialasthma sein. Beim älteren Patienten denke man aber auch an eine Pneumonie, Herzinsuffizienz, Aspiration und eine Lungenembolie. So klagen bis zu 50% von Patienten mit verifizierter Lungenembolie über einen akuten Husten, ein Symptom, das in der Diagnostik zu wenig beachtet wird [9].

Chronischer Husten im Kindesalter

Klinisch hat sich bei der Abklärung eines chronischen Hustens die empirische Einteilung

Tabelle 1. Ursachen des akuten Hustens beim Erwachsenen.

Häufig	Selten
Erkältungskrankheit (Common Cold)	Asthma bronchiale
Akute Sinusitis	Herzinsuffizienz
Exazerbation einer COLK*	Pneumonie
Rhinitis allergischer oder nicht-allergischer Art	Aspiration
	Lungenembolie
	Pertussis

* COLK = chronisch obstruktive Lungenkrankheit

Tabelle 2. Ursachen des chronischen Hustens.

	Kinder	Erwachsene	alte Patienten
Häufig	Virusinfekt	Rauchen	Rauchen
	Asthma	chronische Bronchitis	chronische Bronchitis
	psychogen	Postnasal-Drip-Syndrom	St. n. Virusinfektion
		Gastroösophagealer Reflux	
Selten	Fremdkörperaspiration	Bronchialkarzinom	Bronchialkarzinom
	zystische Fibrose	Tuberkulose	Herzinsuffizienz
		Bronchiektasen	Asthma
		Pneumonie	Aspiration
		interstitielle Lungenerkrankungen	Tuberkulose
		psychogen	Pneumonie
Iatrogen		ACE-Hemmer	
		Steroidaerosole	

nach altersbezogen häufigen und seltenen Hustenursachen bewährt (Tab. 2) [10].
Bei Kindern wird chronischer Husten häufig durch protrahierte Virusinfekte, Asthma bronchiale oder psychogen verursacht, selten durch Fremdkörperaspiration oder eine zystische Fibrose.

Virusinfekte. Rezidivierende oder protrahiert verlaufende Virusinfekte führen durch die Epithelschädigung in den Luftwegen zu einer teilweisen Freilegung der oberflächlich in der Schleimhaut lokalisierten Hustenrezeptoren und einer Steigerung der Irritabilität. Es entwickelt sich ein hyperreaktives Bronchialsystem mit oft wochenlangem hartnäckigem, meist trockenem Reizhusten. Charakteristisch ist die Verstärkung des Hustens durch Inhalation trockener Luft, durch Temperaturwechsel und Zigarettenrauch.

Asthma bronchiale. Die Verdachtsdiagnose sollte bei vorwiegend nächtlichem Husten sowie bei Husten, welcher durch körperliche Anstrengung, Aufregung oder banale Virusinfekte ausgelöst wird, gestellt werden. Das **klassische Bronchialasthma** mit anfallsweise auftretender Atemnot, Giemen, Husten und Auswurf sowie funktionell nachweisbarer reversibler Bronchialobstruktion stellt in der Regel kein diagnostisches Problem dar.
Nicht selten werden hingegen **atypische Asthmaformen** im Kindesalter verkannt: Beim **Asthmahusten** ist der quälende, chronische, meist nachts verstärkt bestehende, trockene Reizhusten einziges Symptom des Asthmas [11]. Funktionell ist keine Bronchialobstruktion nachweisbar. Der latente Bronchospasmus kann nur durch den Bronchoprovokationstest aufgedeckt werden.
Das **oligosymptomatische Bronchialasthma** manifestiert sich mit chronischem Husten und meist anstrengungsabhängigem Bronchospasmus. Bei dieser Form zeigt die Lungenfunktionsprüfung eine reversible Bronchialobstruktion. Ein negativer Bronchoprovokationstest schliesst ein Asthma bronchiale mit grosser Wahrscheinlichkeit aus, andererseits beweist ein positiver Bronchoprovokationstest lediglich eine bronchiale Hyperreaktivität.
Bei grossem klinischem Verdacht und fehlenden apparativen Möglichkeiten kann bei Kindern auch ein probatorischer Therapieversuch mit inhalativen Bronchodilatatoren und Kortikosteroiden ohne weitere Abklärungsmassnahmen vertreten werden.

Psychogener Husten. Explosiver, bellender Husten bei einem gesund wirkenden Kind, der nie nachts auftritt und auf Aufforderung ausgelöst werden kann, ist suggestiv für eine psychogene Ätiologie. Die Hustenattacken können so heftig sein, dass Rippenfrakturen auftreten. Häufig nimmt das Kind während des Hustens eine charakteristische Haltung ein mit auf die Brust gesenktem Kinn und einer Hand am Hals. Die Exploration deckt meistens Angstneurosen oder andere emotionale Konfliktsituationen auf.

Fremdkörperaspiration. Die Inhalation von Fremdkörpern kommt in der Regel nur bei Kinder bis zum dritten Lebensjahr vor. Es handelt sich häufig um feste Partikel, z.B. Erdnüsse oder Plastikteile von Spielsachen. Meistens tritt unmittelbar nach der Aspiration ein schwerer persistierender Husten auf, welcher sich allmählich abschwächen kann. Häufig ist auskultatorisch ein einseitiges «wheezing», verbunden mit einer Abschwächung des Atemgeräusches nachweisbar. Unmittelbar nach der Aspiration sollte ein Abklopfen in Kopftieflage ver-

sucht und bei Misserfolg eine Bronchoskopie durchgeführt werden.

Zystische Fibrose. Symptome sind Husten mit auffallend zähem Sekret, häufige respiratorische Infekte und ein Malabsorptionssyndrom bei Pankreasinsuffizienz mit Entwicklungsstörung. Nicht selten besteht als Leitsymptom ein chronischer trockener Reizhusten mit pertussisartigen, bis zum Erbrechen führenden Hustenepisoden. Radiologisch finden sich fleckenförmig Atelektasen. Pathognomonisch ist die Besiedlung des Respirationstraktes zuerst mit *Staphylococcus aureus*, später mit mukoiden *Pseudomonas aeruginosa*. Trotz ständigen Lungenkomplikationen wie Pneumonie, Bronchiektasen und Abszessen ist Fieber eigenartigerweise selten. Wegleitend für die Diagnose sind der chronische Husten und die häufigen respiratorischen Infekte. Bei klinischen Symptomen ist der Schweisstest mit drei- bis fünffacher Konzentration von Natrium und Chlorid beweisend für die Erkrankung (über 60 mval/L).

Chronischer Husten im Erwachsenenalter

Bei Erwachsenen sind das Rauchen ohne oder mit chronischer Bronchitis, das Asthma bronchiale, die chronische Rhinosinusitis mit Postnasal-Drip, der gastroösophageale Reflux und die Therapie mit ACE-Hemmer die häufigsten Hustenursachen (95%), [5, 6]. Oft bestehen Kombinationen der verschiedenen Krankheitsbilder. Verglichen mit den genannten Ursachen sind das Bronchuskarzinom, die Tuberkulose und diffuse infiltrative Lungenerkrankungen zwar seltener, aber diagnostisch wesentlich relevanter (Tab. 2).

Rauchen. Beim Raucher wird der Husten ausgelöst durch eine direkte Irritation der Hustenrezeptoren mit dem inhalierten Rauch sowie durch chronisch entzündliche Veränderungen der Bronchialschleimhaut mit Hypersekretion und Dyskrinie. Die höchste Husteninzidenz findet sich erwartungsgemäss beim Zigarettenraucher, gefolgt vom Pfeifen- und Zigarrenraucher. In einer Studie an 200 Rauchern verschwand der chronische Husten bei 77% nach Nikotinkarenz, bei mehr als der Hälfte davon innerhalb eines Monats [12].
Nicht jeder Raucher erfüllt die Kriterien der chronischen Bronchitis mit Husten und Auswurf an mehr als drei Monaten zweier konsekutiver Jahre. Zigarettenrauchen und chronische Bronchitis zusammen stellen jedoch wahrscheinlich die häufigsten Ursachen eines chronischen Reizhustens dar. Leitsymptom der chronischen Bronchitis ist die exzessive Produktion von Tracheobronchialschleim. Funktionell findet sich in der Regel eine auf Bronchodilatation nicht oder nur ungenügend reversible Bronchialobstruktion.

Chronische Rhinosinusitis. Viele Patienten mit chronischen Erkrankungen im Nasen-Sinus-Bereich leiden unter Husten. Beim Nichtraucher ist der Postnasal-Drip, das retronasale Tropfen, wahrscheinlich die häufigste Ursache eines chronischen Hustens [5, 6]. Klinisch ist das Syndrom charakterisiert durch das subjektive Gefühl eines pharyngealen Herunterfliessens von Sekret sowie häufigem Räusperzwang. Bei der Inspektion findet sich ein granulierter Aspekt der Rachenschleimhaut, oft mit Sekretstrasse an der Rachenhinterwand. Der Postnasal-Drip tritt vor allem bei chronischer Rhinosinusitis, allergischer Rhinitis und Obstruktion des Nasopharynx durch vergrösserte Adenoide oder Schleimhautpolypen auf.
Es ist unklar, ob der Husten durch die Reizung der Hustenrezeptoren im Pharynx und Larynx durch herunterfliessendes Sekret oder durch die Irritation der bronchialen Rezeptoren infolge Aspiration ausgelöst wird oder ob die Ursache eine Erkrankung der Schleimhaut sowohl des oberen als auch des unteren Respirationstraktes ist. Zur Diagnose beitragen kann das Röntgenbild mit Schleimhautverdickung und Sekretspiegel in den Nasennebenhöhlen oder eine Sinusspülung. Ein bakterieller Superinfekt ist allerdings nicht obligat.
Wie beim Asthma bronchiale kann bereits bei klinischem Verdacht eine probatorische Therapie mit abschwellenden Pharmaka, Antihistaminika und/oder topischen Kortikosteroiden eingeleitet werden, deren Erfolg die Diagnose weitgehend bestätigt.
Ausdruck einer Reaktion der gesamten respiratorischen Schleimhaut ist das gleichzeitige Auftreten von Postnasal-Drip und Asthma bronchiale. Die Kombination beider Erkrankungen ist dementsprechend häufig. Bei persistierendem Husten trotz erfolgreicher Behandlung der chronischen Rhinosinusitis ist die Durchführung einer Lungenfunktionsprüfung, allenfalls eines Bronchoprovokationstests zu empfehlen [5, 6].

Gastroösophagealer Reflux. Bei bis zu 21% der Patienten mit chronischem Husten findet sich als Ursache eine gastroösophageale Refluxkrankheit [13]. Umgekehrt werden bei nachgewiesenem gastroösophagealem Reflux bronchopulmonale Komplikationen mit einer Häufigkeit von bis zu 40% angegeben [14]. Die klinische Diagnose stützt sich auf die Symptomatik mit häufigem Sodbrennen und saurem Aufstossen. Radiologisch kann gelegentlich ein Bariumreflux, endoskopisch in schweren Fäl-

len eine Ösophagitis nachgewiesen werden. Eine sichere Diagnose ist nur mit Langzeit-pH-Metrie und Ösophagusmanometrie möglich.
Der gastroösophageale Reflux verursacht nicht immer ösophageale Symptome; bei 40% der Patienten mit Reflux als Hustenursache sind chronischer Husten, Heiserkeit und intermittierende Bronchitis die einzige Manifestation [14].

Bronchuskarzinom. Chronischer Husten ist beim Bronchuskarzinom ein Spätsymptom; nur ein Drittel der Patienten leidet im Frühstadium unter Husten. Im weiteren Verlauf tritt Reizhusten bei 70 bis 90% der Patienten auf, meistens verbunden mit weiteren Symptomen wie Hämoptoe und Thoraxschmerzen.
Der Verdacht auf ein Bronchuskarzinom sollte vor allem bestehen, wenn ein Raucher über neu aufgetretenen Husten oder eine Änderung des Hustencharakters klagt. Bei normalem Thoraxbild und Husten als einzigem Symptom ist ein Bronchuskarzinom zwar unwahrscheinlich, dennoch sollten vor allem bei zusätzlichen Risikofaktoren weitere Abklärungsmassnahmen, wie Sputumzytologie, Computertomographie und Bronchoskopie, nicht verzögert werden.

Tuberkulose. Die Lungentuberkulose ist selten geworden, gehört jedoch nach wie vor in die engere Differentialdiagnose bei chronischem Husten. Insbesondere bei Immigranten aus Drittweltländern und bei Patienten mit Abwehrschwäche kann chronischer Husten durch eine Tuberkulose verursacht werden. In der Regel bestehen Begleitsymptome wie Gewichtsverlust und subfebrile Temperaturen. Bei normalem Thoraxbild ist eine Tuberkulose als Hustenursache ausserordentlich unwahrscheinlich; differentialdiagnostisch zu erwägen ist ein Lymphknotendurchbruch oder eine Bronchustuberkulose.

Bronchiektasen. Rezidivierende Episoden mit produktivem Husten, insbesondere purulentem Auswurf, sind bei einem Nichtraucher suggestiv für Bronchiektasen. Bei Lokalisation im Oberlappen ist der Husten meist nicht produktiv und die Diagnose bei meist unauffälligem Thoraxbild schwierig.

Diffuse infiltrative Lungenerkrankungen. Leitsymptom bei allen diffusen Lungenprozessen ist die Anstrengungsdyspnoe (>90%). Daneben besteht in der Mehrheit der Fälle (bis zu 73%) ein hartnäckiger trockener Reizhusten. Die klinische Verdachtsdiagnose wird bestätigt durch den typischen Auskultationsbefund und das pathologische Thoraxbild (konventionelles Röntgenbild oder CT).

Chronischer Husten im vorgerückten Alter

Chronischer Husten tritt bei alten Menschen oft vorwiegend nachts auf. Häufigste Ursachen sind die Linksherzinsuffizienz, rezidivierende Aspiration sowie die späte Erstmanifestation eines Asthma bronchiale.

Linksherzinsuffizienz. Ausschliesslich nachts im Liegen auftretender trockener Reizhusten kann einzige Manifestation einer Linksherzinsuffizienz sein. In der Regel bestehen allerdings zusätzliche Symptome wie Anstrengungsdyspnoe, Husten bei körperlicher Belastung und Orthopnoe. Bei der Diagnose hilft das Thoraxröntgenbild mit Herzvergrösserung und Zeichen der Lungenstauung weiter. In Zweifelsfällen kann eine diuretische Therapie oder Vorlastsenkung durch abendliche Nitratapplikation vertreten und die Diagnose durch den Therapieerfolg bestätigt werden.

Aspiration. Nächtliche abrupte Hustenepisoden bei übergewichtigen Patienten sind suggestiv für rezidivierende Aspirationen. Sodbrennen und retrosternales Würgen können fehlen. Radiologisch sind häufig wechselnd lokalisierte Infiltrate in den abhängigen Lungenpartien nachweisbar. Refluxlagerung, das Vermeiden später Mahlzeiten, H_2-Blocker und Gewichtsabnahme bessern die Symptomatik.

Asthma bronchiale. Die Erstmanifestation eines Asthma bronchiale ist bei fortgeschrittenem Alter keine Seltenheit. Der nächtliche Asthmahusten ohne weitere Symptome [11] ist differentialdiagnostisch schwierig einzugrenzen, da bei alten Menschen häufig Kombinationen mit einer latenten Linksherzinsuffizienz bestehen.

Iatrogene Hustenursachen

ACE-Hemmer. Bei 10–15% der mit einem Angiotensin-converting-Enzym (ACE-)Hemmer behandelten Patienten tritt als Nebenwirkung trockener Reizhusten auf [15]. Offenbar bestehen innerhalb der Stoffgruppe keine Unterschiede; die Nebenwirkung tritt bei Captopril, Enalapril und Lisinopril gleichermassen auf. Die pathophysiologischen Zusammenhänge sind noch unklar. Das ACE beeinflusst neben dem Abbau des Angiotensins auch den Bradykininstoffwechsel. ACE-Hemmer steigern wahrscheinlich den Spiegel der zirkulierenden Bradykinine, welche bestimmte Rezeptoren in den Bronchien stimulieren und Husten provozieren. Daneben sind wahrscheinlich Prostaglandine von Bedeutung: Durch ACE-Hemmer induzierter Husten sistiert unter Einnahme von

Sulindac, einem nichtsteroidalen Antirheumatikum [16]. Der Husten tritt meist innerhalb der ersten Woche nach Therapiebeginn auf, das Einsetzen kann jedoch bis zu sechs Monaten verzögert sein. Nach Absetzen des Medikamentes sistiert der Husten innert weniger Tage, kann jedoch bis zu vier Wochen anhalten [15].

Topische Steroidaerosole. Husten und Giemen sind häufige Nebenwirkungen bei der Inhalation von Steroidaerosolen. In einer grossen Studie konnten 20% der Asthmatiker topische Steroide wegen heftigem Reizhusten und funktionell nachweisbarer signifikanter Bronchialobstruktion nach Applikation des Sprays nicht verwenden [17]. Wahrscheinlich bestehen bei diesen Patienten eine besondere Irritabilität der Hustenrezeptoren im Larynx und eine erhöhte Neigung zum Husten bei erheblicher Bronchialobstruktion. Möglicherweise ist das Treibgas bei der Hustenauslösung ebenfalls von Bedeutung. Bei einem Teil der Patienten kann der Husten durch vorgängige Inhalation eines Bronchodilatators vermindert werden.

Quintessenz

- Der akute Husten dauert weniger als drei Wochen und wird in der Regel durch eine virale Bronchitis hervorgerufen. Er ist eine der häufigsten Ursachen für den unnötigen Einsatz von Antibiotika.
- Nach klinischer Diagnose sollte eine symptomatische Therapie erfolgen. Bei ¾ der Patienten klingt der Husten innert 14 Tagen ab.
- Der chronische, länger als drei Wochen anhaltende Husten wird in den verschiedenen Lebensabschnitten durch unterschiedlich häufige Ursachen hervorgerufen.
- Wichtigste Hustenursachen sind in der Reihenfolge der Häufigkeit:

  Im Kindesalter protrahierte Virusinfekte, Asthma bronchiale und psychogener Tick.

  Im Erwachsenenalter Zigarettenrauchen, chronische Bronchitis, Asthma bronchiale, Postnasal-drip-Syndrom und gastroösophagealer Reflux.

  In vorgerücktem Alter Linksherzinsuffizienz, rezidivierende Aspirationen und Asthma bronchiale.

Tabelle 3. Komplikationen bei Husten.

Muskulatur	CPK*-Anstieg
	Tendomyosen
	Rupturen
Skelett	Rippenfrakturen
Lunge	Pneumomediastinum
	Pneumothorax
Herz	Bradykardie
	AV-Block
Hirn	Hustensynkope

*CPK = Kreatinphosphokinase

Seltene Hustenursachen

Irritationen im Bereich der Afferenzen des Reflexbogens können gelegentlich zu therapierefraktärem chronischem Husten führen. Bekannt sind als Hustenursachen Veränderungen im Bereich der Pleura, des Diaphragmas und des Perikards. Anekdotische Einzelbeschreibungen erwähnen die Auslösung von Husten durch Reizung des Trommelfells durch Haare im inneren Gehörgang, Irritationen des Vagus durch ein Neurinom, ferner durch zervikale Osteophyten und arterielle Aneurysmen [5].
In einer australischen Studie [18] wurde auf das gelegentliche Vorkommen von **Keuchhusten** bei geimpften Erwachsenen hingewiesen. Die vakzinebedingte Immunität erstreckt sich nur über zehn bis zwölf Jahre. Während der Keuchhustenepidemie wurden rund 10% der erwachsenen Kontaktpersonen infiziert [19].
Die Diagnose wird durch die PCR im Nasopharyngealabstrich gestellt, bei länger dauerndem Husten ergänzt durch den Nachweis spezifischer IgG, IgA und KBR auf *Bordetella pertussis*.

Hustenkomplikationen

Bei heftigen Hustenstössen steigt der intrathorakale Druck bis zu 300 mm Hg an. Schwerwiegende Folgen sind Bewusstseinsverlust durch die Behinderung des venösen Rückflusses mit konsekutivem Blutdruckabfall sowie die eigentliche Hustensynkope durch die abrupte Übertragung des intrathorakalen Drucks auf den Liquorraum. Sämtliche Hustenkomplikationen (Tab. 3) sind auf die Muskelbelastung und die intrathorakale Drucksteigerung zurückzuführen.

Literatur

1 Loudon RG. Smoking and cough frequency. Am Rev Respir Dis 1976; 114:1073–136.
2 Loudon RG, Brown LC, Hurst SK. Cough frequency in a group of males. Arch Environ Health 1965; 11:372–4.
3 Meister R, Hinnah V. Zum Symptom Husten in der Bevölkerung: Ergebnisse einer Repräsentativumfrage an 10 016 Bürgern der Bundesrepublik. Prax Klin Pneumol 1983; 37:257–64.
4 Sant'Ambrogio E. Afferent pathways for the cough reflex. Clin Respir Physiol 198;65:1007–23.
5 Irwin RS, Boulet L, Cloutier M, Fuller R, Gold PM, Hoffstein V, et al. Managing cough as a defense mechanism and as a symptom. A consensus panel report of the American College of Chest Physicians. Chest 1998;114(Suppl):133S–81S.
6 Irwin RS, Madison JK. The diagnosis and treatment of cough. N Engl J Med 2000;343:1715–21.
7 Curley FJ, Irwin RS, Pratter, Stivers DH, Doern GV, Vernaglia PA, et al. Cough and the common cold. Am Rev Respir Dis 1988;138:305–11.
8 Diehr P, Wood RW, Bushyhead, Krueger L, Wolcott B, Tompkins RK. Prediction of pneumonia in outpatients with acute cough – a statistical approach. J Chronic Dis 1984;37:215–25.
9 Moser KM. Pulmonary embolism. Am Rev Respir Dis 1977;115: 829–52.
10 Skinner C. Cough. The Practitioner 1986;230:533–7.
11 Corrao WM, Braman SS, Irwin RS. Chronic cough as the sole presenting manifestation of bronchial asthma. N Engl J Med 1979;300: 633–7.
12 Wynder EL, Kaufmann PL, Lesser RL. A short-term follow-up study on ex-cigarette smokers. Am Rev Respir Dis 1967;96:645–55.
13 Irwin RS, Curley FJ, French CL. Chronic cough: The spectrum and frequency of causes, key components of the diagnostic evaluation and outcomes of specific therapy. Am Rev. Respir Dis 1990;141:60–7.
14 Irwin RS, Richter JE. Gastroesophageal reflux and chronic cough. Am J Gastroenterol 2000;95 (Suppl): S11.
15 Israil ZH, Hall WD. Cough and angioneurotic edema associated with angiotensin converting enzyme inhibitor therapy. A review of the literature and pathophysiology. Ann Intern Med 1992;117:117–234.
16 Nicholls MG, Gilchrist NL. Sulindac and cough induced by converting enzyme inhibitors. Lancet 1987; 1:872(letter).
17 Shim Ch, Williams MH. Cough and wheezing from Beclomethasone Aerosol. Chest 1987;91:207–9.
18 Robertson W, Goldberg H, Jarvie BH, Smith DD, Whybin LR. Bordetella pertussis infection: a cause of persistent cough in adults. Med J Aust 1987;146:522–5.
19 Wright SW, Edwards KM, Decker MD, Zeldin MH. Pertussis infection in adults with persistent cough. JAMA 1995;273:1044–6.