Wie diagnostiziert man eine Lungenembolie?

C. Cottier, H. Pippert

Einleitung

Die Diagnose der Lungenembolie ist oft schwierig; Symptome und klinische Zeichen sind unspezifisch. Unbehandelt weist die Lungenembolie eine hohe Mortalität auf. Demgegenüber steht mit Heparin und oraler Antikoagulation eine wirksame Behandlung zur Verfügung [1]. Allerdings kann die Antikoagulation selbst zu schweren Blutungskomplikationen führen. Das Risiko der Antikoagulation verlangt deshalb nach einer sicheren Diagnose der Lungenembolie.

Wir waren uns bisher gewohnt, anhand von Anamnese, körperlicher Untersuchung, EKG, Thoraxröntgenbild und Blutgasanalyse die Wahrscheinlichkeit einer Lungenembolie abzuschätzen. Der Nachweis wurde mittels Lungenszintigraphie oder Pulmonalisangiographie erbracht. Im klinischen Alltag verzichtete man jedoch häufig auf die Angiographie. Der Entscheid zur Behandlung mit Heparin und oraler Antikoagulation stützte sich wesentlich auf die klinischen Daten des einzelnen Patienten [2, 3].

In den letzten Jahren haben neue diagnostische Instrumente Einzug in den klinischen Alltag gehalten: Die Bestimmung der Fibrin-Abbauprodukte oder D-Dimere, die Duplexsonographie der Beinvenen und die Spiral-Computertomographie der Pulmonalarterien.

Fragestellung

Die Vielzahl der diagnostischen Methoden stellt uns vor die Frage nach dem optimalen Vorgehen (oder «Management» des Patienten) bei Verdacht auf Lungenembolie.

Am Zentrumsspital stehen alle diagnostischen Instrumente zur Verfügung. Hier muss es darum gehen, Doppelspurigkeiten zu vermeiden und einen Abklärungsgang festzulegen, der zu einem klaren Resultat führt und wirtschaftlich ist.

Am kleineren Spital bedeutet Wirtschaftlichkeit, dass man die im Hause vorhandenen Untersuchungsmethoden voll nützt und die Zahl spitalexterner Leistungen möglichst niedrig hält.

Der Arzt in der Praxis ist aufgefordert, kostengünstig zu einer klaren Diagnose zu kommen.

Anforderungen an die diagnostischen Methoden

Das ideale diagnostische Instrument sollte hochsensitiv und hochspezifisch, nicht invasiv, ohne Komplikationen und kostengünstig sein. Ein solches Instrument steht uns für die Diagnose der Lungenembolie nicht zur Verfügung. Ohne die ideale Methode müssen wir uns auf mehrere Instrumente stützen. In der Anwendung der jeweiligen Untersuchungstechnik soll uns bewusst sein, ob wir mit einer Methode arbeiten, die zwar sensitiv, aber wenig spezifisch; oder umgekehrt wenig sensitiv, dafür hochspezifisch ist. Weiter ist das Wissen um den positiv oder negativ prädiktiven Wert wichtig.

Sinnvoll ist es, in der Abklärung mit einer sensitiven, kostengünstigen, dafür wenig spezifischen Methode zu beginnen. Beispiel dafür wäre die D-Dimer-Bestimmung im Blut. Am Ende der Abklärung stehen Methoden mit hoher Spezifität, wie die Pulmonalisangiographie, die aber kostspielig sind.

Antworten aus prospektiven Studien

In der Durchsicht der Literatur finden sich vier umfangreichere Studien, die sich systematisch mit der Frage nach dem optimalen Abklärungsgang bei Verdacht auf Lungenembolie beschäftigen und deren Ergebnisse prospektiv in Nachuntersuchungen validiert sind.

Mehrere amerikanische Universitätskliniken führten 1985 bis 1986 die PIOPED-Studie an 933 Patienten durch [4]. Die Gruppe arbeitete mit klinischer Beurteilung (Anamnese, Status, Blutgasanalyse, EKG, Thoraxröntgenbild), Lungenszintigraphie und Pulmonalisangiographie (bei 755 Patienten durchgeführt). Als wesentlicher Befund stellte sich heraus, dass die Lungenszintigraphie in 73% eine intermediäre oder niedere Wahrscheinlichkeit für Lungenembolien zeigte, und damit nicht diagnostisch war. Trotzdem ist die Perfusions- und Ventilationsszintigraphie seither zur gebräuchlichsten Technik geworden. Sie hat einen hohen negativ-prädiktiven Wert. Das heisst, ein normales Szintigramm macht eine Lungenembolie sehr unwahrscheinlich.

Die Autoren zeigten weiter, dass bei hoher Wahrscheinlichkeit sowohl in der klinischen Beurteilung wie auch im Szintigramm die Diagnose Lungenembolie ausreichend gesichert ist. In den üblichen Fällen sei die Pulmonalisangiographie zum sicheren Nachweis oder Ausschluss von Embolien notwendig. In der PIOPED-Studie blieben Morbidität und Mortalität der Angiographie niedrig.

Die Gruppe um Perrier untersuchte, vorwie-

Korrespondenz:
PD Dr. med. C. Cottier
Medizinische Abteilung
Regionalspital Emmental
CH-3400 Burgdorf

Dr. med. H. Pippert
Radiologie
Regionalspital Emmental
CH-3400 Burgdorf

christoph.cottier@regionalspital-emmental.ch

holger.pippert@regionalspital-emmental.ch

Abbildung 1.

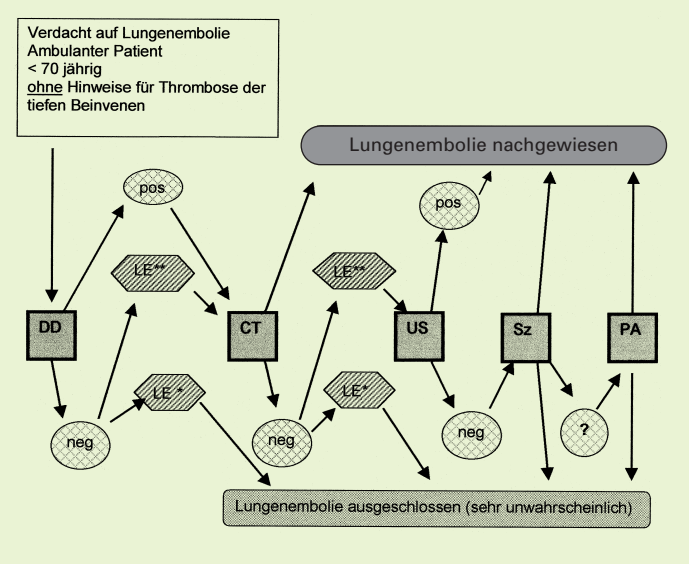

Abbildung 2.

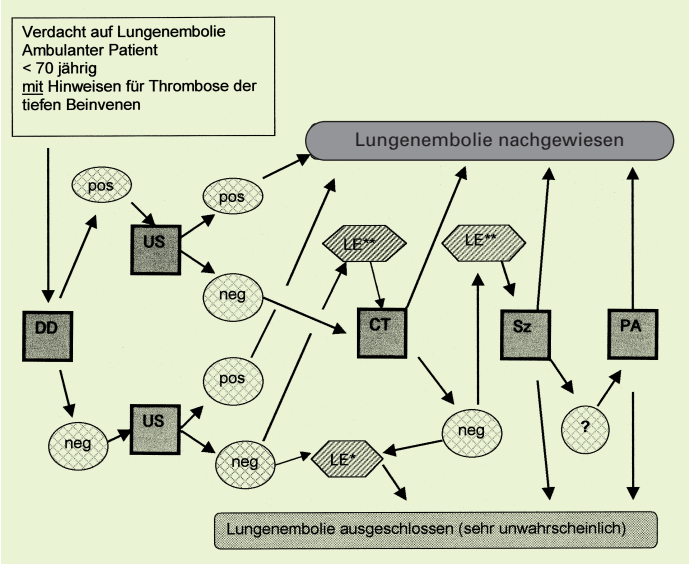

Abbildung 3.

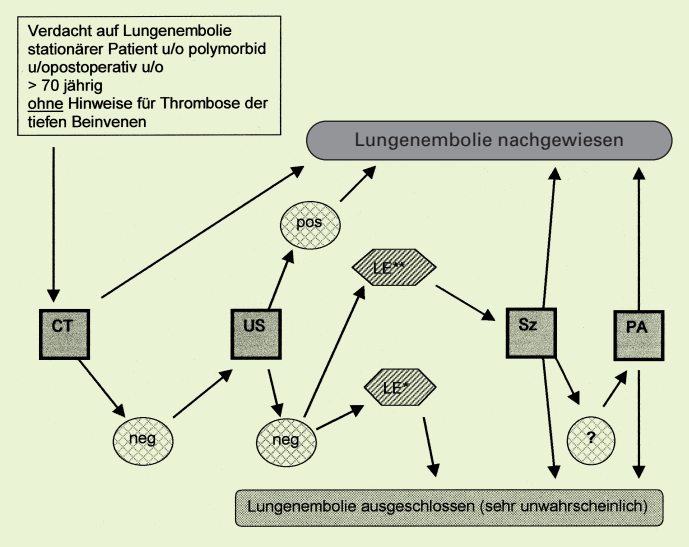

Abbildung 4.

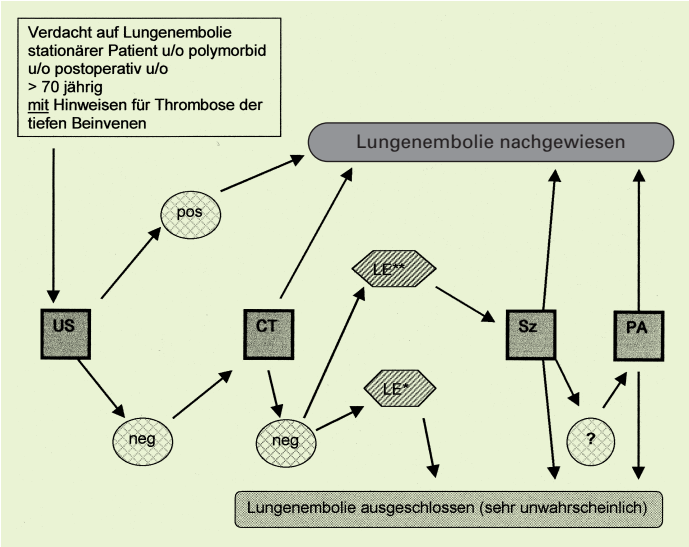

Abbildung 5.

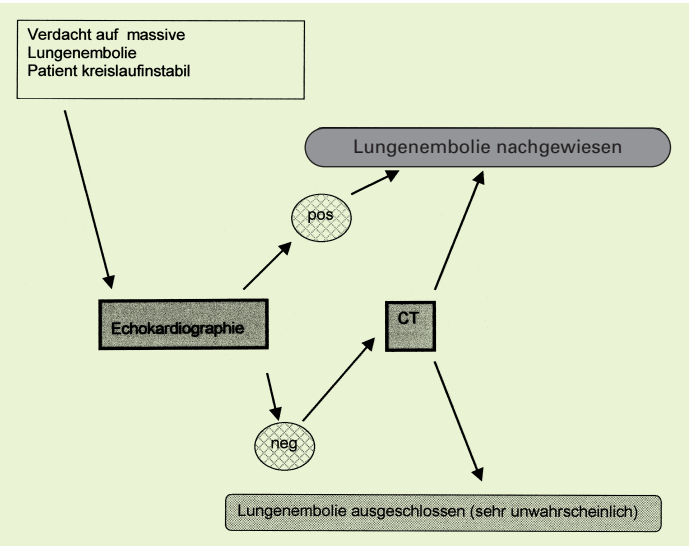

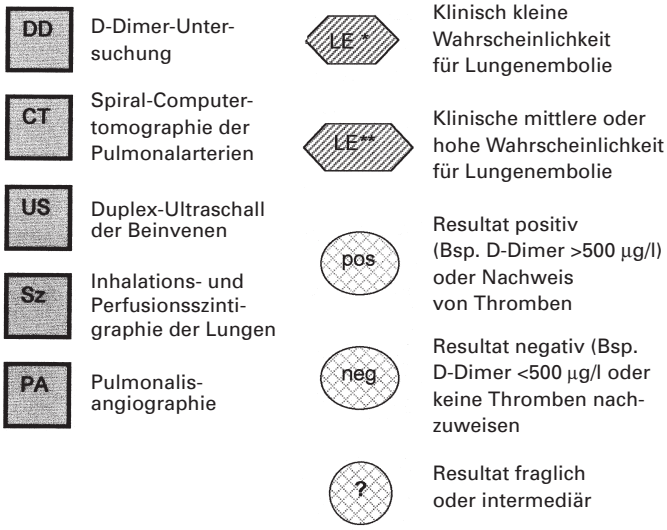

Abbildung 1–5.
Abklärungsgang bei Verdacht auf Lungenembolie.
Interne Richtlinien Regionalspital Emmental, Burgdorf (April 2001).

gend am Universitätsspital in Genf, prospektiv 444 Patienten, welche die Notfallstation mit Verdacht auf Lungenembolie aufsuchten [5]. Nacheinander wurden klinische Beurteilung (Anamnese, Körperstatus, EKG, Thoraxröntgenbild, arterielle Blutgase), Plasma-D-Dimere (ELISA), Duplexsonographie der Beinvenen, Lungenszintigraphie und Angiographie nach einem a priori festgelegten Algorithmus eingesetzt.
46% der Diagnosen «venöse Thromboembolie» wurden mit D-Dimer und Ultraschalluntersuchung allein gestellt. Immerhin in 11% war die Pulmonalisangiographie notwendig. Bei 321 Patienten wurde eine Thromboembolie ausgeschlossen. In der drei Monate dauernden Nachuntersuchung trat bei drei (0,9%) der Patienten ohne orale Antikoagulation ein thromboembolisches Ereignis auf.
In einer kanadischen Studie kamen bei 1239 Patienten die Methoden klinische Beurteilung, Lungenszintigraphie, Ultraschall der Beinvenen und selten, Phlebographie oder Pulmonalisangiographie zur Anwendung [6]. Die Kombination von Lungenszintigraphie und repetitiv durchgeführtem Ultraschall der Venen beider Beine erlaubte, nach Meinung der Autoren, eine sichere Diagnose in 96% der Patienten. In der Nachuntersuchung über drei Monate trat nur bei 0,5% der Patienten eine Thromboembolie auf, welche initial als frei von Thrombosen beurteilt und nicht antikoaguliert worden waren.
In Paris untersuchte die Gruppe um Labaan prospektiv 228 Patienten (alle) mittels klinischer Beurteilung, Spiral-Computertomographie und Lungenszintigraphie sowie D-Dimer-Bestimmung [7]. Bei unklarer Situation wurde zusätzlich eine Duplexsonographie der Beinvenen durchgeführt (24%). Die Pulmonalisangiographie kam nur bei negativer Spiral-Computertomographie und hohem Verdacht auf Lungenembolie im Szintigraphiebefund zur Anwendung (1%). In der Nachkontrolle über drei Monate traten bei 1,7% der Patienten, die nicht oral antikoaguliert waren, thromboembolische Ereignisse auf.

Fehlen von allgemein anerkannten Richtlinien

Allgemein akzeptierte Richtlinien im Sinne von «Guidelines» gibt es zurzeit für die Abklärung bei Verdacht für die Lungenembolie nicht [8, 9]. Dennoch hängt die Qualität unserer Arbeit klar davon ab, ob die Diagnostik der Lungenembolie auch im kleineren Spital nach nachvollziehbaren, bei allen Patienten angewendeten Richtlinien erfolgt. Auf dem Weg zu den am eigenen Spital und in der Praxis umsetzbaren Richtlinien stellen sich einige Fragen.

Die Fragen des praktisch tätigen Arztes

Wir versuchen im folgenden Text einige der häufig gestellten Fragen anhand der eigenen klinischen Erfahrung und anhand der Literatur zu beantworten.

Frage 1: Kann beim für Lungenembolie typischen Beschwerdebild und Risikosituation auf weitere Abklärungen verzichtet werden?
In der PIOPED-Studie [10] fanden sich bei 117 Patienten mit angiographisch bestätigter Lungenembolie folgende Symptome (Häufigkeit in %): Dyspnoe (73%), pleuritischer Schmerz (66%), Husten (37%), Beinschmerzen (26%), Hämoptyse (13%), Palpitationen (10%), asthmoide Beschwerden (9%), pektanginöse Schmerzen (4%). Das Auftreten dieser Beschwerden lenkte den Verdacht auf Lungenembolien. In der Gruppe der 248 Patienten, bei denen angiographisch Lungenembolien ausgeschlossen wurden, fand sich bezüglich Symptome ein fast identisches Bild. Die Spezifität der Symptomatik war somit ausserordentlich niedrig.
Ein ähnliches Bild ergab sich für die Zeichen der körperlichen Untersuchung: Lungenembolie-Patienten zeigten eine erhöhte Atemfrequenz (>20/Min., 70%), pulmonale Rasselgeräusche (51%), Tachykardie (Herzfrequenz >100/Min., 30%), 4. Herzton (24%), lauter Pulmonalton (23%), Fieber (7%), Homan-Zeichen (4%), Pleurareiben (3%), 3. Herzton (3%), Zyanose (1%). Die Patienten ohne Lungenembolie unterschieden sich signifikant nur bezüglich geringerem Auftreten von Rasselgeräuschen (40%) und 4. Herzton sowie akzentuiertem Pulmonalton (je 13%). Die Spezifität der klinischen Zeichen für Lungenembolie war damit ebenfalls sehr niedrig.
Eine Reihe von Erkrankungen können sich ähnlich wie die Lungenembolie manifestieren. Die Differentialdiagnose umfasst unter anderem Pneumonie, Asthma, Exazerbation einer COPD, Myokardinfarkt, Lungenödem, Angststörung, Aortendissektion, Perikardtamponade, Lungenkrebs, pulmonal-arterielle Hypertonie, Rippenfraktur, Osteochondritis, muskuloskelettaler Thoraxschmerz.
Eine für Lungenembolien typische Konstellation von Symptomen und Zeichen gibt es deshalb nicht, die genügend spezifisch wäre, um ohne weitere Zusatzuntersuchungen die Behandlung mit Antikoagulation zu erlauben.
Die gleiche Aussage gilt, wenn die Risikofaktoren für Lungenembolie wie Übergewicht, Rauchen, Hypertonie, Schwangerschaft, orale Antikonzeption, Hormonersatz nach der Menopause, Immobilisation, chronisch-venöse Insuffizienz, Operation, Krebsleiden, thrombo-

embolische Ereignisse in der Anamnese, herangezogen werden. Wieweit das Vorliegen einer oder mehrerer dieser Faktoren die Wahrscheinlichkeit für eine Thrombose erhöht, bleibt für den individuellen Patienten unklar.

Frage 2: Dürfen bei Verdacht auf Lungenembolie körperliche Untersuchung, EKG und Thoraxbild vernachlässigt werden?

Wie unter Frage 1 beschrieben, sind die Symptome der Lungenembolie unspezifisch und lassen eine weite Differentialdiagnose offen. So wäre eine Vorgehensweise denkbar, bei der auf die eingehende körperliche Untersuchung verzichtet und direkt zu einer Methode mit hoher Sensitivität und Spezifität geschritten wird. Ähnlich könnte für EKG und Thoraxbild argumentiert werden: T-Negativierung in V_1 bis V_4, S_I-Q_{III}-Typ, partieller Rechtsschenkelblock und Steillage sind unspezifisch und bei Lungenembolie oft nicht vorhanden. Das Thoraxbild ist bei Lungenembolie häufig normal, kann aber, wiederum unspezifisch, Atelektasen, Gefässrarifizierung, Pleuraerguss und Lungeninfarkt zeigen.

Die Frage 2 muss klar mit nein beantwortet werden. Einerseits geben Körperstatus, EKG und Thoraxbild wichtige Hinweise auf die Krankheiten der obenerwähnten Differentialdiagnosen, die die Symptomatik erklären könnten. Man denke an das diagnostische EKG des akuten Vorderwandinfarktes oder den Befund einer Pleuropneumonie im Thoraxbild. Andererseits hängt die korrekte Interpretation der heute noch am häufigsten verwendeten Methode, der Lungenszintigraphie, von einer guten Erfassung der klinischen Wahrscheinlichkeit einer Lungenembolie ab. Schliesslich steht uns keine für Lungenembolie hochsensitive und spezifische, gut validierte Methode zur Verfügung, die nicht invasiv, kostengünstig und einfach zugänglich wäre.

Frage 3: Schliesst das negative Resultat der Untersuchung auf D-Dimere eine Lungenembolie aus?

Fibrin-Abbauprodukte im Blut oder sogenannte D-Dimere sind Marker für intravasale Gerinnselbildung. Der Nachweis von erhöhter D-Dimer-Konzentration hat sich als hochsensitiv für venöse Thromboembolien erwiesen. In der obenerwähnten Untersuchung von Perrier et al. [5] fand sich ein negativer Voraussagewert von 98%. Die Autoren verwendeten eine quantitative ELISA-Methode und einen Normalbereich von <500 µg/L im Serum.

Die klassischen ELISA-Methoden sind zeitaufwendig. Raschere Nachweismethoden wie Rapid-ELISA scheinen ebenfalls bezüglich negativem Voraussagewert zuverlässig zu sein. Allerdings berichten Autoren über eine Sensitivität von nur 76% für subsegmentäre Embolien [11]. Ältere Latex-Tests sind unzuverlässig, da sie stark vom Untersucher abhängen [12, 13]. Automatisierte quantitative Latex-Tests sind vielversprechend, aber noch ungenügend in prospektiven Untersuchungen am Patienten validiert.

Zusammenfassend sind die kommerziell erhältlichen Nachweismethoden für Fibrinogen-Abbauprodukte, die rasch ein Resultat liefern, zwar sehr hilfreich. Sie schliessen aber bei Werten <500 µg/L eine Lungenembolie nicht aus. Sie sollten nur in Zusammenhang mit anderen Methoden verwendet werden. Eine niedrige klinische Wahrscheinlichkeit und ein D-Dimer-Wert von <500 µg/L machen eine Lungenembolie unwahrscheinlich.

Die D-Dimer-Analyse ist bei hospitalisierten Patienten nicht geeignet, da eine Vielzahl von Krankheiten das Gerinnungssystem aktiviert und die D-Dimere damit erhöht. Bei ambulanten Patienten zeigte die Spezifität für Thromboembolien eine mit dem Alter stark sinkende Tendenz: Unter 50 Jahre 68%, 60 bis 70 Jahre 40%, 70 bis 80 Jahre 28%, über 80 Jahre 10% [14]. Die sehr tiefe Spezifität macht den Test bei älteren Patienten wenig brauchbar.

Frage 4: Schliesst eine normale arterielle Blutgasanalyse eine Lungenembolie aus?

Bei Patienten mit Lungenembolien aber ohne kardiopulmonale Vorerkrankungen finden sich in einem Drittel normale arterielle Blutgase [15]. Normale Blutgase schliessen damit eine Lungenembolie nicht aus. Hypoxämie und Hypokapnie können demgegenüber den Verdacht auf eine Lungenembolie lenken. Die arterielle Blutgasanalyse eignet sich, um den Schweregrad einer nachgewiesenen Lungenembolie oder einer begleitenden Lungenerkrankung zu beurteilen.

Frage 5: Kann bei einer zusätzlichen Indikation zur oralen Antikoagulation auf die Lungenembolie-Diagnostik verzichtet werden?

Im klinischen Alltag stützt sich bei älteren Patienten die Diagnostik der Lungenembolie gelegentlich nur auf klinische Parameter wie Anamnese, Status, EKG und Thoraxbild. Oder falls klinische Daten und die Lungenszintigraphie je eine intermediäre Wahrscheinlichkeit für Lungenembolien anzeigen, wird auf weitere Untersuchungen wie Pulmonalisangiographie oder Spiral-Computertomographie verzichtet.

Für die Lungenembolie steht mit der Antikoagulation (initial Heparin i.v., später oral Coumarine) eine wirksame Behandlung zur Verfügung. Allerdings ist die orale Antikoagulation mit einem erheblichen Risiko für Blutungskomplikationen verbunden [16] .

Besteht bei einem Patienten schon eine weitere Indikation für die orale Dauerantikoagulation, wie bei Vorhofflimmern, könnte, um Kosten zu

sparen, bei klinischem Verdacht auf eine Lungenembolie auf weitere diagnostische Schritte verzichtet werden. Der behandelnde Arzt gerät allerdings in eine schwierige Situation, wenn sich die orale Antikoagulation später als schwer einstellbar erweist, oder wenn eine Blutungskomplikation auftritt. Ist die Lungenembolie nachgewiesen, so wäre die Antikoagulation trotz Komplikation wieder aufzunehmen. Das Vorhofflimmern allein mit einem gegenüber der Lungenembolie deutlich kleinerem Risiko würde unter Umständen die orale Antikoagulation nicht mehr rechtfertigen. In der Regel sollte deshalb die Lungenembolie zuverlässig nachgewiesen oder ausgeschlossen werden.

Frage 6: Kann bei Nachweis einer Thrombose der tiefen Beinvenen mittels Sonographie auf eine weitere Diagnostik bezüglich Lungenembolie verzichtet werden?

Patienten mit einer Thrombose der tiefen Beinvenen zeigten in 40% ein abnormes Lungenszintigramm im Sinne von klinisch stummen Lungenembolien [17]. Andererseits fanden sich bei Lungenembolien in 30–50% der Fälle asymptomatische Thrombosen im Ultraschall der Beinvenen [8]. Man weiss auch, dass die meisten Thromben bei Lungenembolien aus den Beinvenen stammen.

Die Behandlung der tiefen Beinvenenthrombose besteht, wie bei Lungenembolien in der Antikoagulation und unterscheidet sich allenfalls in der Therapiedauer. Damit ist bei klinischem Verdacht auf Lungenembolie und Nachweis von Thromben in den tiefen Beinvenen in der Regel keine weitere Diagnostik notwendig.

Frage 7: Ist die Spiral-Computertomographie der Perfusions-Ventilationsszintigraphie in der Diagnose der Lungenembolie ebenbürtig oder sogar überlegen?

Die Spiral-Computertomographie der Pulmonalarterien ermöglicht – mit dünner Schichttechnik und einem optimal zeitlich plazierten grossen intravenösen Kontrastmittelbolus – eine lückenlose Erfassung der Gefässstrukturen bis auf die Ebene der subsegmentalen Lungenarterien. Thromboembolie stellen sich als intravasale Füllungsdefekte dar und können damit – im Gegensatz zur Szintigraphie – direkt dargestellt werden.

Spiral-Computertomographie ist nicht gleich Spiral-Computertomographie: Die neuen «Subsekunden-Scanner» und «Multidetektor»-Geräte erlauben schnellere Untersuchungen einer vorgegebenen Distanz als frühere Gerätegenerationen. Dies hat unmittelbare Konsequenzen für die Dauer des zur Artefaktvermeidung notwendigen Atemstillstands. Während bei der Erstbeschreibung der Methode noch Schichtdicken von 5 mm eingesetzt wurden [18], werden aktuell «Feinschichten» von 2–3 mm mit entsprechend verbesserter Detektionen subsegmentaler Embolie evaluiert [19]. Je nach verfügbarer Gerätegeneration variieren die Untersuchungsprotokolle somit von Institution zu Institution. In einer zweiten Spirale kann mit grösserer Schichtdicke ergänzend der gesamte Thorax untersucht werden, wodurch die Erhebung zusätzlicher Diagnosen möglich ist.

Rathbun hat die Literatur zusammengefasst [20]. In seiner Metaanalyse fand er für den computertomographischen Nachweis von Lungenembolien eine Sensitivität von 53–100% und eine Spezifität von 81–100% (pitfalls sind z.B. Atemartefakte, perivaskuläre Infiltrate, hiläre Lymphknoten). Die Gründe für diese offensichtliche Variabilität dürften zahlreich sein und vor allem Gerätetechnik, Untersuchungsprotokoll, Erfahrung der Auswertenden, Studiendesign und die Inzidenz der Lungenembolie in der Patientenkohorte umfassen.

Die bereits zitierte Gruppe um J. P. Labaan führte in einer prospektiven Studie sowohl Szintigraphie als auch Spiral-Computertomographie an 228 Patienten mit Verdacht auf Lungenembolie durch [7]. Bei 201 Patienten konnte eine auswertbare Computertomographie durchgeführt werden, wovon 70 Patienten eine Lungenembolie aufwiesen. Von diesen 70 Patienten zeigten immerhin 30 szintigraphisch ein nichtdiagnostisches Ergebnis und nur 34 Patienten einen «high probability»-Scan. Sechs Patienten hatten keine Szintigraphie. Bei zwei Patienten war die Computertomographie ohne Hinweis für Embolien bei szintigraphisch hoher Wahrscheinlichkeit einer Lungenembolie. Die Pulmonalisangiographie ergab aber in beiden Fällen keine Embolie.

In dieser wie in anderen Studien wurden computertomographisch häufig alternative Diagnosen gestellt. So fanden sich in einer Arbeit von Remy-Jardin bei 65% von Patienten ohne Embolienachweis in der Computertomographie Erkrankungen, die zur Erklärung der Symptome des Patienten herangezogen werden konnten [19].

Die Spiral-Computertomographie zeigt hervorragende Ergebnisse für die Diagnose zentraler Lungenembolien (Haupt-, Lobär- und Segmentarterien) und eine geringere, im Moment vieldiskutierte Sensitivität für periphere, subsegmentale Thromben. Es leuchtet ein, dass die Beurteilbarkeit kleiner Gefässe mit der eingesetzten Schichtdicke korreliert und somit von der verfügbaren Gerätegeneration abhängig ist. Die Prävalenz einer isolierten subsegmentalen Lungenembolie ist allerdings gering (6% in der PIOPED-Studie).

Limitationen der Computertomographie-Untersuchung liegen in absoluten und relativen Kontraindikationen zur IV-Kontrastmittelgabe (Niereninsuffizienz, Allergie). In der Studie von Lorut et al. war deswegen bei 12% der Patien-

ten keine Computertomographie möglich [7]. Technische Gründe wie schwere Dyspnoe, ausgeprägte Adipositas und suboptimales Enhancement haben Einfluss auf die Bildqualität, so dass in der Publikation von Remy-Jardin 3% der Untersuchungen gar nicht und 10% nur für die Auswertung der zentralen Lungengefässe beurteilbar waren [19]. Im Vergleich zur Szintigraphie ist auch die höhere Strahlenexposition zu berücksichtigen.

Zusammenfassend ist die Spiral-Computertomographie aussagekräftiger in der Diagnose zentraler als peripherer Lungenembolien. Die Methode ist insbesondere bei Patienten mit vorbestehenden Lungenerkrankungen, die erfahrungsgemäss szintigraphisch nicht-diagnostische Veränderungen zeigen, vielversprechend. Der Thromben-Nachweis im Computertomogramm ist diagnostisch. Eine normale Computertomographie schliesst aber isolierte periphere Embolien nicht aus. Bislang liegen keine Studien vor, die sich in der Diagnostik der Lungenembolie ausschliesslich auf eine Spiral-Computertomographie stützen. Somit ist aktuell ungeklärt, ob nach einer negativen Computertomographie sicher auf eine Antikoagulation verzichtet werden darf. Bei Patienten mit klinisch hoher Wahrscheinlichkeit einer Lungenembolie und/oder erhöhten D-Dimeren (ambulante Patienten) sollten weitere Untersuchungen wie Szintigraphie, Beinvenenduplex und Pulmonalisangiographie auch nach einer negativen Computertomographie eingesetzt werden.

Frage 8: Ist die Spiral-Computertomographie der Pulmonalisangiographie in der Diagnose der Lungenembolie ebenbürtig?

Die Sensitivität und Spezifität der Pulmonalisangiographie werden auf 98% bzw. 95–98% eingeschätzt. Da sie als Goldstandard gilt, müssen diese Zahlen aus dem Auftreten einer Lungenembolie in der Nachbeobachtungsperiode nach negativer Angiographie gewonnen werden. Somit ist die Computertomographie mit ihrer bereits mitgeteilten Sensitivität und Spezifität von 53–100% bzw. 81–100% der Angiographie unterlegen, vor allem für die Diagnostik der peripheren Lungenembolie. Allerdings verglichen Baile et al. Pulmonalisangiographie und Szintigraphie in einem Tiermodell mit Einschwemmung von Kunststoffemboli in subsegmentale Lungenarterien von Schweinen [21]. Ein Metacrylat-Ausguss erlaubte die objektive Erfassung der verschlossenen Gefässe. Angiographie und Spiral-Computertomographie zeigten sehr ähnliche Werte für Sensitivität (87% für beide Verfahren) und positiv prädiktiven Wert (88 versus 94%).

Die Sicherheit der Pulmonalisangiographie hat im letzten Jahrzehnt deutlich zugenommen, ernsthafte Komplikationen sind nur bei 1,5% der untersuchten Patienten zu erwarten. Trotzdem zeigt die klinische Praxis, dass im Widerspruch zu den gängigen Strategieempfehlungen nur selten angiographiert wird (allem Anschein nach aufgrund einer Überinterpretation von nichtdiagnostischen szintigraphischen Untersuchungen) [3].

Zusammenfassend bleibt die Angiographie der Goldstandard für die Diagnostik der Lungenembolie mit geringer Komplikationsrate der Untersuchung, sollte aber für Patienten reserviert bleiben, deren nicht-invasive Abklärung nicht konklusiv blieb oder bei denen der Verdacht auf eine massive zentrale Lungenembolie so gross ist, dass direkt eine angiographische Lyse/Fragmentation vorgesehen wird.

Frage 9: Kann bei unklarem Befund der Lungenszintigraphie die repetitive Ultraschalluntersuchung der Beinvenen die Pulmonalisangiographie ersetzen?

Der Abklärungsgang der kanadischen Studie ist oben beschrieben [6]. Nach Bestimmung der klinischen Wahrscheinlichkeit für das Vorliegen einer Lungenembolie und Durchführung einer Szintigraphie wurden alle Patienten mittels Duplexsonographie der Beine untersucht. Folgende Patienten wurden nicht oral antikoaguliert: Einerseits solche mit normaler Szintigraphie und normaler Sonographie. Andererseits Patienten mit niedriger bis intermediärer Wahrscheinlichkeit für Lungenembolie im Szintigramm sowie in der klinischen Beurteilung, die in repetitiven Ultraschalluntersuchungen am Tag 1, 3, 7 und 14 ohne Thrombosenachweis blieben. Nur bei 0,5% dieser Patienten trat in den drei Monaten der Nachuntersuchung eine Lungenembolie auf. Die Methode lieferte in den Händen dieser Untersucher sichere Resultate.

Der repetitive Beinvenenultraschall ist nicht invasiv und ohne Strahlenbelastung. Allerdings verlangt dieses Vorgehen eine erhebliche Compliance des Patienten und ist aufwendig sowie kostspielig. Seine zuverlässige Umsetzung ausserhalb eines Studienprotokolls erscheint fraglich.

Frage 10: Ist bei massiver Lungenembolie die Echokardiographie diagnostisch?

Diese Frage wurde bisher nicht systematisch untersucht. 40% der Patienten mit Lungenembolie zeigen eine Belastung des rechten Ventrikels [22]. Verschiedene Autoren empfehlen, bei Patienten mit Schock und Verdacht auf Lungenembolie als erstes eine Echokardiographie durchzuführen [8, 22]. Lässt sich ein akutes Cor pulmonale nachweisen, sei die Indikation zur Angiographie mit Thrombusfragmentation und lokaler Thrombolyse oder, im kleineren Spital zur systemischen Thrombolyse gegeben.

Festlegen des Abklärungsgangs für Lungenembolie am eigenen Spital, Beispiel Burgdorf

Wir legten nun abgeleitet aus den oben beschriebenen Antworten, Richtlinien für das Regionalspital in Burgdorf zur Abklärung bei Verdacht auf Lungenembolie fest. In Burgdorf stehen folgende Untersuchungsmethoden zur Verfügung: Anamneseerhebung, körperliche Untersuchung, Ruhe-EKG, Thoraxröntgenbild, arterielle Blutgasanalyse, D-Dimer-Test, Duplexsonographie der Beinvenen, Phlebographie, Echokardiographie und Spiral-Computertomographie. Nicht im Hause angeboten werden Lungenszintigraphie und Pulmonalisangiographie.

In jedem Fall sollte anhand von Symptomatik und Risikokonstellation (Anamnese), Körperstatus, Ruhe-EKG und Thoraxröntgenbild die klinische Wahrscheinlichkeit für das Vorliegen einer Lungenembolie a priori festgelegt werden. Hier genügt eine empirische Einteilung in niedrige, mittlere und hohe Wahrscheinlichkeit. Ein eigentliches Score-System hat sich auch gemäss Literatur bisher nicht durchgesetzt [8]. Dieser erste Schritt ist bedeutsam, da später Entscheidungen für oder gegen aufwendigere Untersuchungen davon abhängen.

Für die folgenden Patientengruppen unterscheidet sich der Abklärungsgang wesentlich:

- ambulante, jüngere Patienten (D-Dimer aussagekräftig);
- ältere, polymorbide, stationäre, operierte Patienten (D-Dimer nicht aussagekräftig);
- klinische Hinweise für Venenthrombose (Ultraschall der Beinvenen als eine der ersten Untersuchungen);
- Niereninsuffizienz oder Kontrastmittel-Allergie (ungeeignet für Spiral-Computertomographie).

Bei Tachypnoe kann die Qualität und Beurteilbarkeit der Spiral-Computertomographie wegen Atemartefakten eingeschränkt sein.

Abbildungen 1–5 zeigen unsere zurzeit am Spital Burgdorf gültigen Richtlinien zur Abklärung bei Verdacht auf Lungenembolie.

Der/die Leser/-in ist aufgefordert, für die Institution, in der er/sie tätig ist, eigene Richtlinien zu erarbeiten.

Literatur

1 Barrit DW, Jordan SC. Clinical features of pulmonary embolism. Lancet 1961;1:729-32.
2 Henschke CI, Mateescu I, Yankelevitz DF. Changing practice patterns in the workup of pulmonary embolism. Chest 1995;107:940-5.
3 Saro G, Campo JF, Hernández MJ, Anta M, Olmos JM, González-Macías J, et al. Diagnostic approach to patients with suspected pulmonary embolism: a report from the real world. Postgrad Med J 1999;75:285-9.
4 The PIOPED Investigators. Value of the ventilation/perfusion scan in acute pulmonary embolism. JAMA 1990;263:2753-9.
5 Perrier A, Desmarais S, Miron MJ, de Moerloose P, Lepage R, Slosman D, et al. Non-invasive diagnosis of venous thromboembolism in outpatients. Lancet 1999;353:190-5.
6 Wells PS, Ginsberg JS, Anderson DR, Kearon C, Gent M, Turpie AG, et al. Use of a clinical model for safe management of patients with suspected pulmonary embolism. Ann Intern Med. 1998;129:997-1005.
7 Lorut C, Ghossains M, Horellou MH, Achkar A, Fretault J, Laaban JP. A non-invasive diagnostic strategy including spiral computed tomography in patients with suspected pulmonary embolism. Am J Respir Crit Care Med 2000;162:1413-8.
8 Torbicki A, van Beek EJ, Charbonnier B, Meyer G, Morpurgo M, Palla A, Perrier A et al. Guidelines on diagnosis and management of acute pulmonary embolism. Eur Heart J 2000;21:1301-36.
9 ACCP Consensus Committee on Pulmonary Embolism. Opinions regarding the diagnosis and management of venous thromboembolic disease. CHEST 1998;113:499-504.
10 Stein PD, et al. Clinical, laboratory, roentgenographic, and electrocardiographic findings in patients with acute pulmonary embolism and no preexisting cardiac or pulmonary disease. CHEST 1991;100:598.
11 Sijens PE, van Ingen HE, van Beek EJ, Berghout A, Oudkerk M. Rapid ELISA assay for plasma D-dimer in the diagnosis of segmental and subsegmental pulmonary embolism. A comparison with pulmonary angiography. Thromb Haemost 2000; 84(2):156-9.
12 Farrell S, Hayes T, Shaw M. A negative SimpliRED D-dimer assay result does not exclude the diagnosis of deep vein thrombosis or pulmonary embolus in emergency department patients. Ann Emerg Med 2000;35(2):121-5.
13 Kutinsky I, Blakley S, Roche V. Normal D-dimer levels in patients with pulmonary embolism. Arch Intern Med. 1999;159:1569-72.
14 Righini M, Goehring C, Bounameaux H, Perrier A. Effects of age on the performance of common diagnostic tests for pulmonary embolism. Am J Med. 2000;109:357-61.
15 Stein PD, Goldhaber SZ, Henry JW, Miller AC. Arterial blood gas analysis in the assessment of suspected acute pulmonary embolism. Chest 1996;109; 78-81.
16 Hirsh J, Hoak J. Management of Deep Vein Thrombosis and Pulmonary Embolism. Circulation 1996:93;2212-45.
17 Moser KM, Fedullo PF, LittleJohn JK, Crawford R. Frequent asymptomatic pulmonary embolism in patients with deep venous thrombosis. JAMA 1994;271(3):223-5.
18 Remy-Jardin M, Remy J, Wattinne L, Giraud F. Central pulmonary embolism: diagnosis with spiral volumetric CT with the single-breath-hold technique – comparison with pulmonary angiography. Radiology 1992:185;381-7.
19 Remy-Jardin M, Remy J, Baghaie F, Fribourg M, Artaud D, Duhamel A. Clinical value of thin collimation in the diagnostic workup of pulmonary embolism. AJR 2000;175.
20 Rathbun SW, Raskob GE, Whitsett TL. Sensitivity and specificity of helical computed tomography in the diagnosis of pulmonary embolism: a systematic review. Ann Intern Med. 2000;132:227-32.
21 Baile EM, King GG, Müller NL, D'Yachkova Y, Coche EE, Paré PD, et al. Spiral computed tomography is comparable to angiography for the diagnosis of pulmonary embolism. Am J Respir Care Med 2000;161:1010-5.
22 Jardin F, Dubourg O, Bourdarias JP. Echocardiographic pattern of acute cor pulmonale. CHEST 1997;111 (1):209-17.
23 Goldhaber SZ. Pulmonary embolism. New Engl J Med 1998:339; 93-104.