

# Quiz

## Ihre Diagnose?

W. Zaunbauer

61jähriger Mann; Dyspnoe, zervikales Engegefühl, belastungsabhängiger retrosternaler Schmerz, pulssynchroner Tinnitus; arterieller Hypertonus, Tachykardie, Herzgeräusch.

**Thorax pa/ds:**

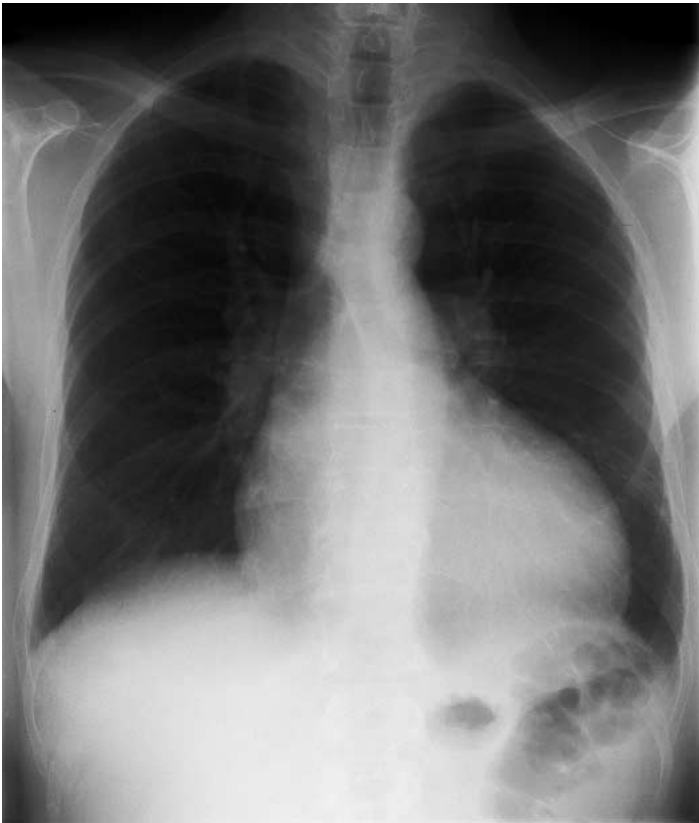
Bilaterale Rippenusuren.

Tailenartige Dekonfiguration der linken Mediastinalkontur auf Niveau der isthmischen Aorta, ähnlich der Zahl «3».

Exzentrische linksventrikuläre Herzhypertrophie, Aortenklappenverkalkungen, linksventrikuläre Funktionseinschränkung mit Vorhofvergrößerung und basoapikaler Umverteilung der Lungendurchblutung.

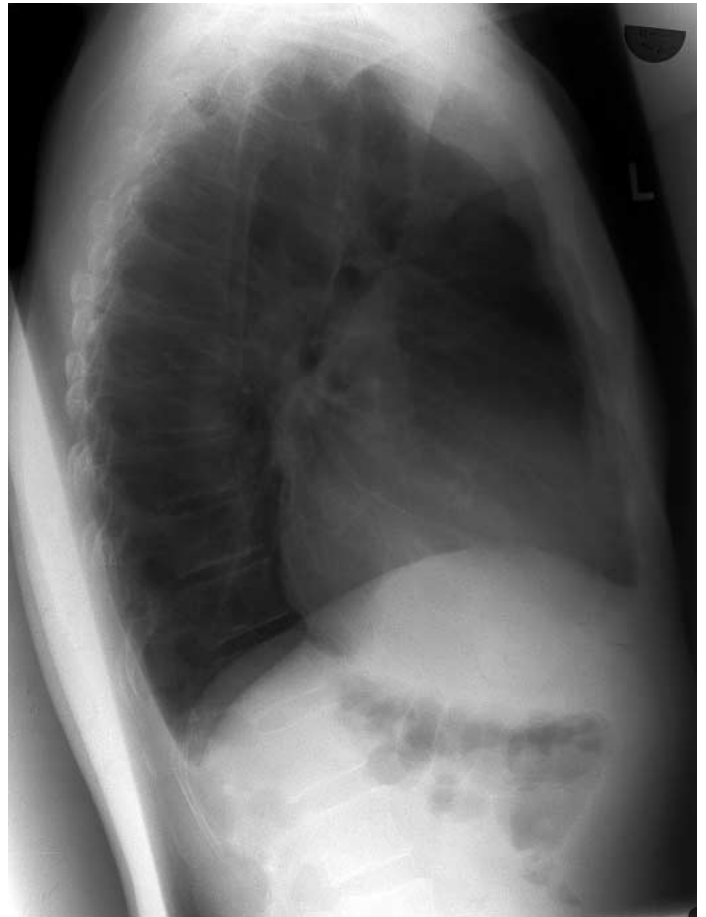
**Abbildung 1.**

Thorax pa.



**Abbildung 2.**

Thorax ds.



Korrespondenz:  
PD Dr. W. Zaunbauer  
Institut für Radiologie  
Kantonsspital  
CH-9007 St. Gallen

**Lösung siehe «letzte Seite».**