

Quiz

Ihre Diagnose?

W. Zaunbauer

35jähriger Mann; Septikämie (*Streptococcus pneumoniae*), produktiver Husten.

Thorax pa/ds:

Bilaterales Lungenoberlappeninfiltrat mit nicht-segmentaler, homogener azinärer Konsolidation des Parenchyms und Pneumobroncho-

gramm, Begrenzung durch die Interlobärsepten, ohne Volumenverlust.

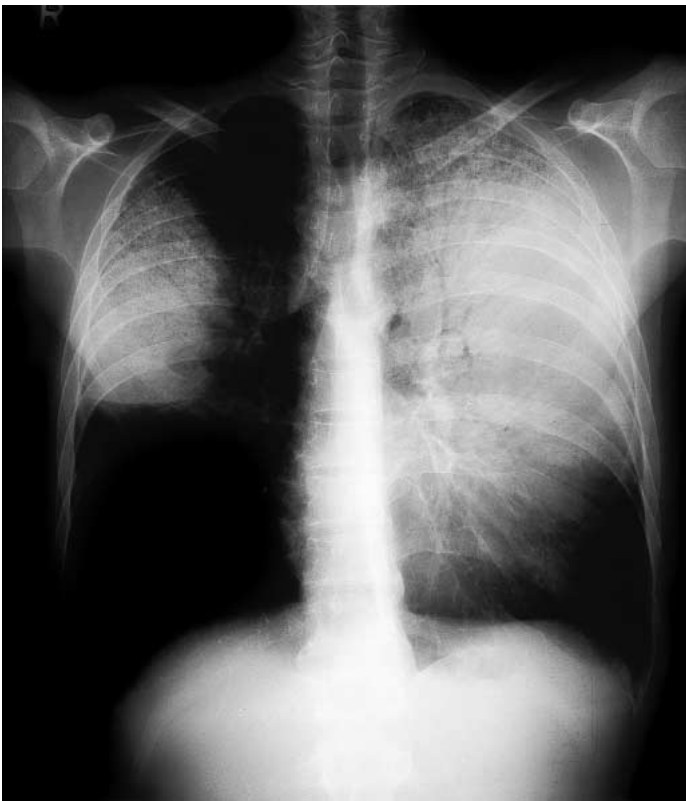


Abbildung 1.
Thorax pa.

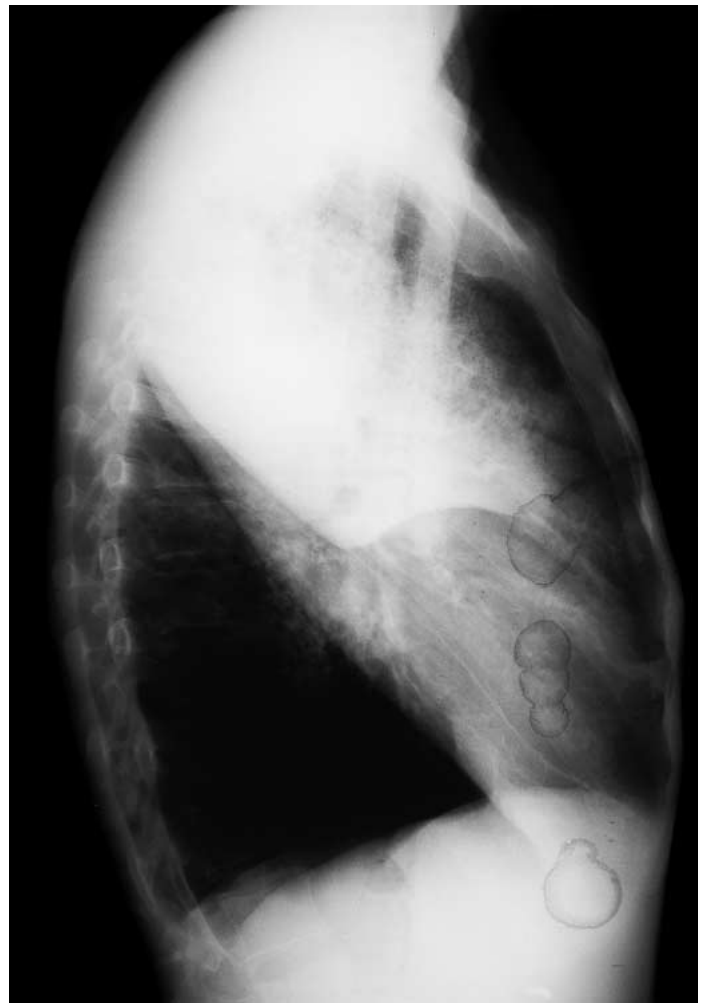

Abbildung 2.
Thorax ds.

Lösung siehe «letzte Seite».