

Quiz

Ihre Diagnose?

W. Zaunbauer

67jähriger Mann; Nikotinabusus (40 pack years), Husten, rezidivierend febril, Hämoptoe, Gewichtsverlust.

Thorax pa/ds:

Kollaps des rechten Lungenoberlappens, homogener Transparenzdefekt ohne Pneumobronchogramm, Verlagerung der Interlobärsepten und

des rechten Hilus, zeltförmige Verziehung der Diaphragmakuppe («juxtaphrenic peak» sign), kompensatorische Überblähung des Mittel- und Unterlappens.

Rechtshiläre Raumforderung mit charakteristischer Dekonfiguration des nach medio-cranial verlagerten horizontalen Interlobiums (Golden's «S» sign).

Abbildung 1.
Thorax pa.

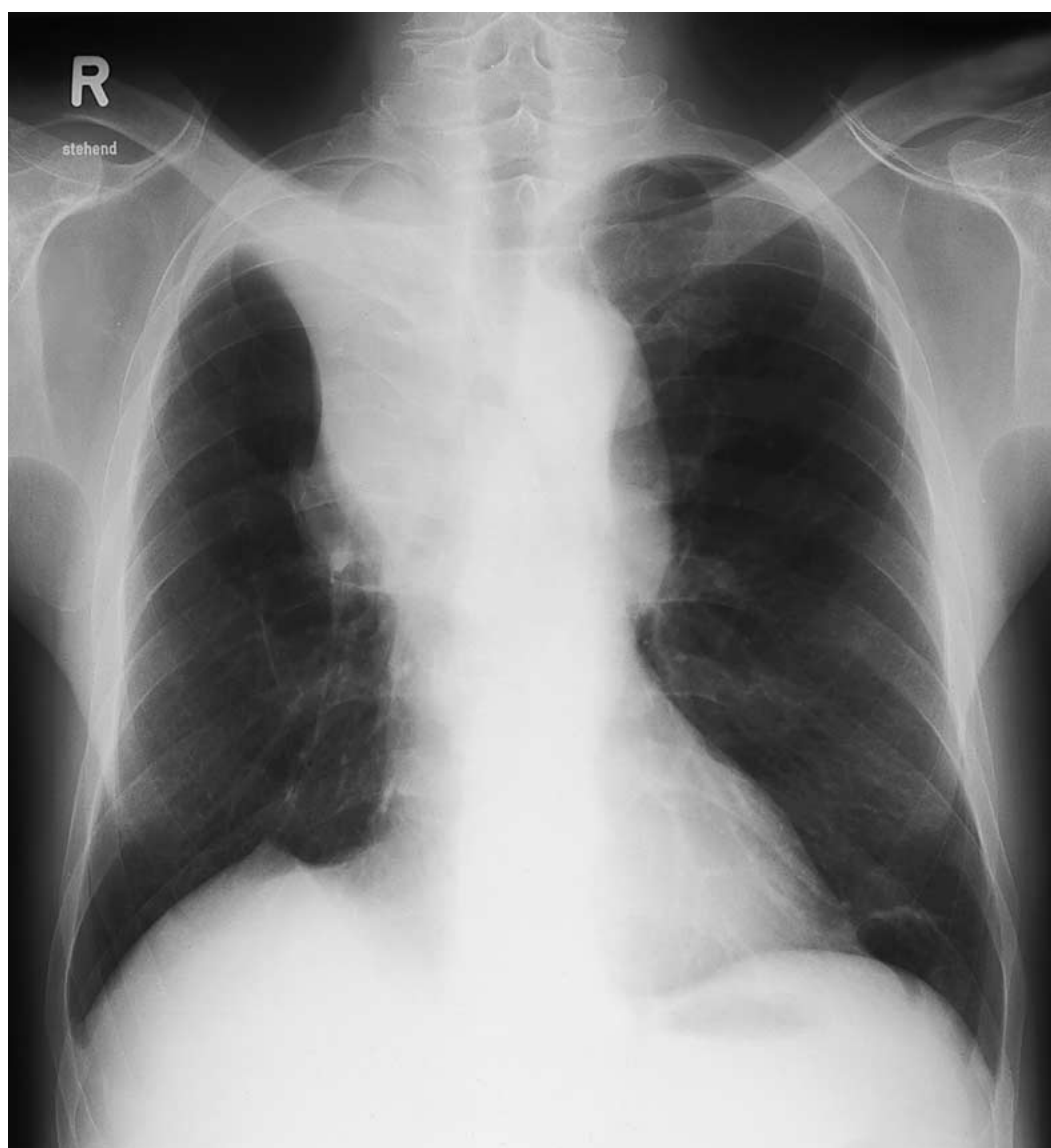
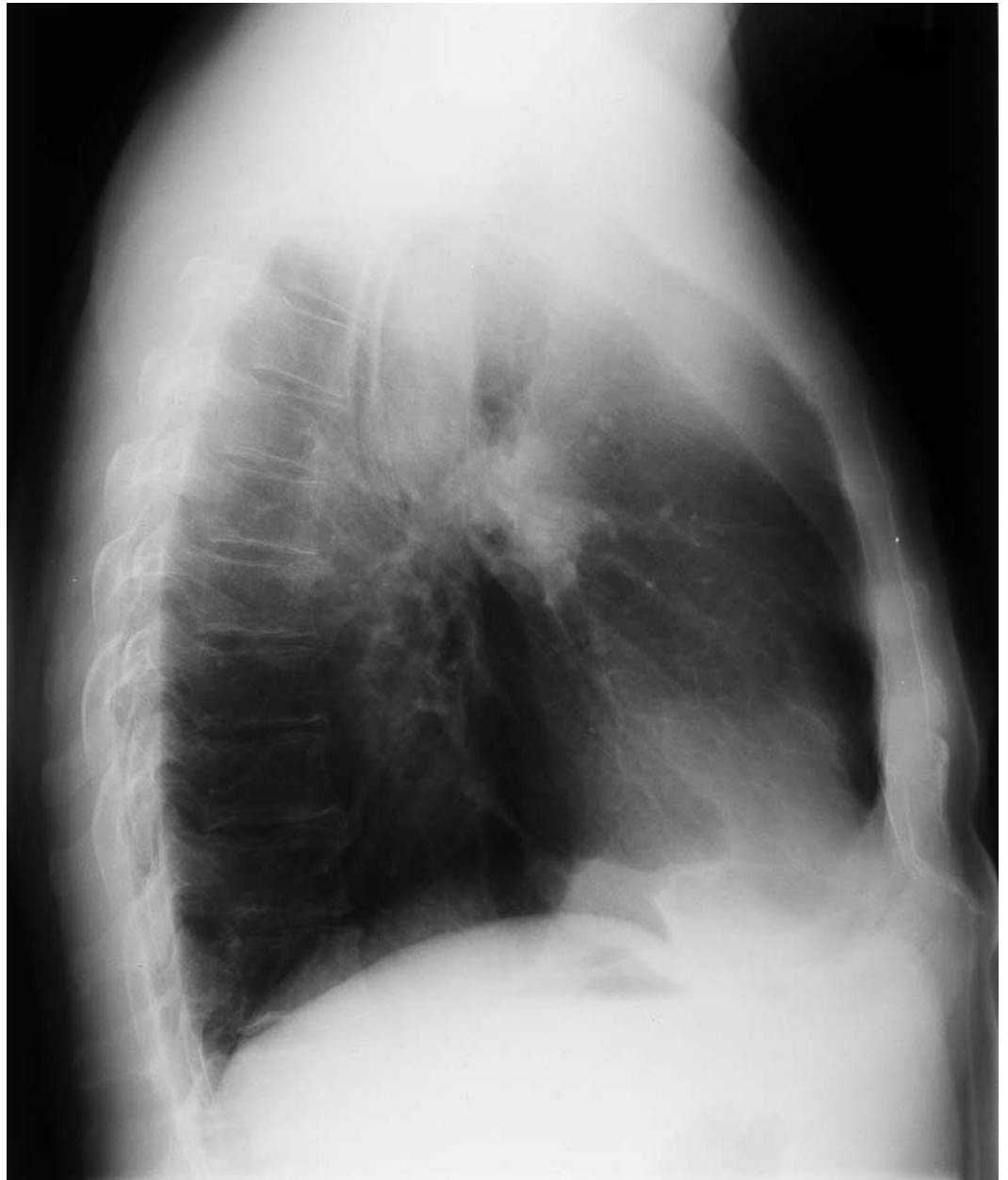

Abbildung 2.
Thorax ds.



Lösung siehe «letzte Seite».