

# Quiz

## Status migraenosus?

36jährige Frau. Seit dem 15. Altersjahr seltene (1–2× jährlich), meist linksseitige, jedoch einmal auch rechtsseitige Migräne-Attacken. Bei einem Auslandsaufenthalt erstmals linksseitiges Dauerkopfweg während zweier Wochen, zugleich mit gelegentlicher Übelkeit aber ohne Erbrechen. Das gleiche wiederholte sich nach sechsmonatiger Pause ein zweites Mal. Nunmehr erfolgte eine erste MRI-Untersuchung.

Was war für eine Migräne das atypische bei den zwei kürzlich erlebten Kopfwepisoden dieser Patientin?

Atypisch war, dass die sonst unter sehr seltenen Migräne-Attacken leidende Frau nunmehr über 2 Wochen ein dauerndes, einseitiges Kopfweg aufwies. Gewiss kann eine immer häufiger werdende Migräne schlussendlich auch in einen Status migraenosus ausmünden, der dann über Tage und auch einmal 2 Wochen andauern kann. Dass dies aber gewissermassen «aus blauem Himmel» geschieht, ist doch wohl ungewöhnlich. Die deshalb durchgeführte MRI-Untersuchung war berechtigt.

Die MRI-Untersuchung zeigte das in Abbildung 1 wiedergegebene Bild. Was fällt Ihnen dabei auf?

Im MR-Bild zeigt sich eine runde Raumforderung, die im 3. Ventrikel sitzt. Es handelt sich um eine **Kolloidzyste des 3. Ventrikels**, eine gutartige Raumforderung. Dieselbe kann aber den 3. Ventrikel selber oder ein- und gelegentlich auch beidseitig das Foramen Monroi verschliessen, durch welches aus dem Seitenventrikel der Liquor in den 3. Ventrikel fliesst. Dadurch kommt es zu einer Rückstauung des Li-

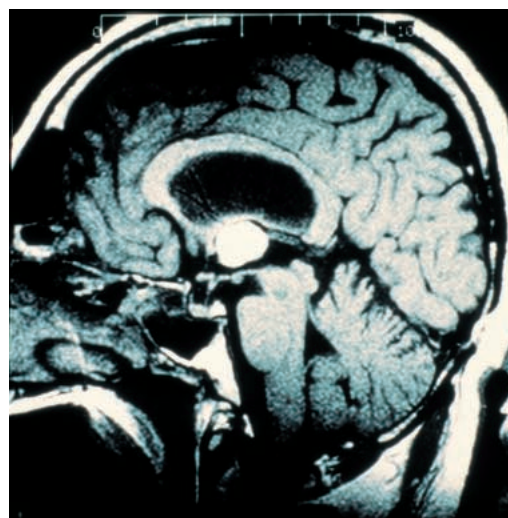


Abbildung 1.

quors in den Seitenventrikel und entsprechenden (halbseitigen) Kopfschmerzen. Wenn dieser Ventilmechanismus sich nicht von selber wieder aufhebt, kann es zu einer fatal verlaufenden Liquor-Rückstauung kommen. Ein solches Beispiel in einem Sektionspräparat zeigt die Abbildung 2.

Dementsprechend wurde die Patientin stereotaktisch von rechts her durch den rechten Seitenventrikel und das rechte Foramen Monroi operiert und der Tumor weitgehend exstirpiert. Sie wies dann in der Folgezeit ein einziges Mal noch eine ähnliche Episode auf. Ein Kontroll-MRI zeigte einen nur ganz geringfügigen Resttumor im 3. Ventrikel, der nicht mehr geeignet erschien, den Liquorabfluss nennenswert zu beeinträchtigen, weshalb keine weiteren therapeutischen Massnahmen sich aufdrängten.

**Fazit:** Ein Status migraenosus muss unter anderem auch immer gegen eine Liquor-Abflussbehinderung abgegrenzt werden.

Prof. Marco Mumenthaler  
Wietikonstrasse 326  
CH-8053 Zürich

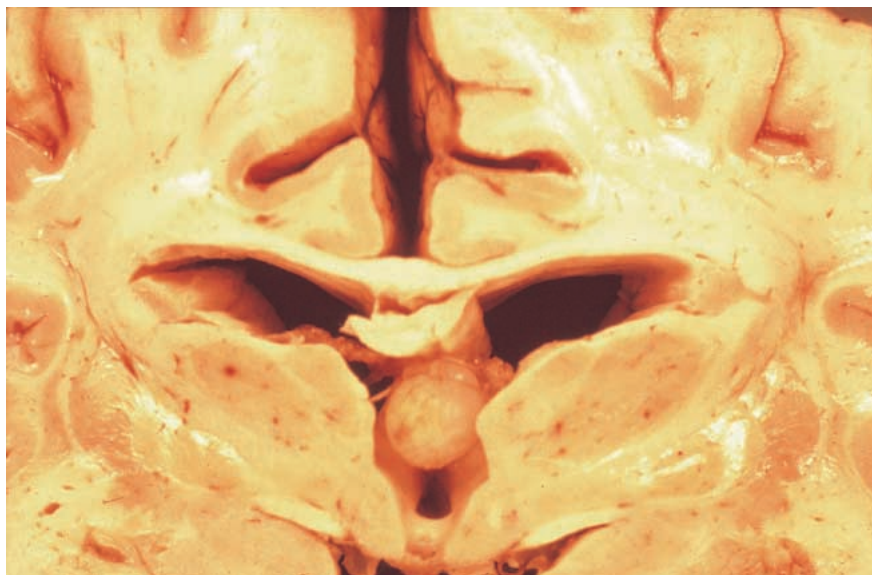


Abbildung 2.