

# Lungenembolie?

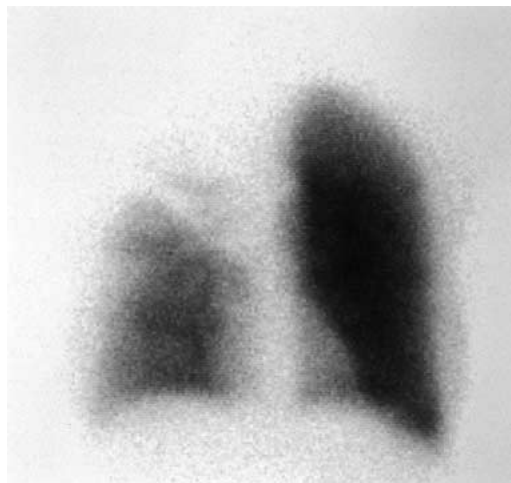J. Kuchynka, F. Weigert, S. Rüttimann

Die 49jährige Patientin mit bekannter chronischer Bronchitis bei langjährigem Nikotinabusus wurde wegen seit 3 Tagen progredienter Dyspnoe und atemabhängigen Thoraxschmerzen vom Hausarzt wegen Verdacht auf Lungenembolien unseren Radiologen zur Szintigraphie zugewiesen. Diese ergab einen embolietypischen ausgedehnten Perfusionsausfall praktisch des ganzen rechten Oberlappens und teilweise Minderperfusion des Mittellappens (Abb. 1a) bei lediglich kleinem umschriebenem Ventilationsausfall im axillären Subsegment (Abb. 1b); dieser wurde einer im Röntgenbild hier nachweisbaren flauen Verschattung zugeordnet (Abb. 2) und als Infarktpneumonie gedeutet. Die Patientin wurde notfallmässig hospitalisiert. Klinisch fand sich eine ruhedyspnoische Patientin mit einer Atemfrequenz von 20/Minute, einem allgemein abgeschwächten Atemgeräusch ohne Nebengeräusche, deutlicher Lippenzyanose, regelmässiger Herzfrequenz von 108/Minute, einem Blutdruck von 120/80 mm Hg ohne Zeichen der Rechts- oder Linksherzinsuffizienz. In der Blutgasanalyse fand sich eine Partialinsuffizienz ( $pO_2$  5,2 kPa;  $pCO_2$  4,5 kPa). Ein normaler Wert für die D-Dimere (0,2 mg/ml) liess an der Diagnose noch gleichentags Zweifel aufkommen, weshalb eine Computertomographie des Thorax durchgeführt wurde. Diese ergab eine ausgedehnte, sicher tumoröse Infiltration des Mediastinum

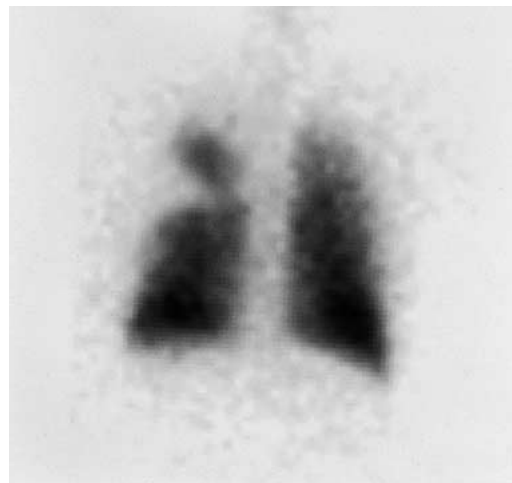
und rechten Hilus mit Ummauerung und hochgradiger Einengung (Encasement) des rechten Pulmonalarterienhauptstamms bei zumindest grossteils offenen Bronchien (Abb. 3). Embolietypische Aussparungen in den Pulmonalarterien fehlten, so dass der ausgedehnte Perfusionsausfall durch die Tumorummauerung bedingt war.

## Kommentar

Obwohl bei oben genanntem szintigraphischem Befund zusammen mit dem Röntgenbild und der Klinik in erster Linie an eine Lungenembolie gedacht werden muss, sind differentialdiagnostisch andere, seltene Möglichkeiten in Betracht zu ziehen wie tumorbedingte Einengung der Pulmonalarterien, Vaskulitiden, Status nach Strahlentherapie, kongenitale Lungengefässanomalien, besondere Ausprägungen eines Emphysems und andere mehr [1]. In diesem Zusammenhang erlangt die Bestimmung der D-Dimere mittels Elisa eine wichtige diagnostische Bedeutung, wie unser Beispiel zeigt. Bei normalem Resultat kann wegen der hohen Sensitivität von 99% [2] ein thromboembolisches Ereignis praktisch ausgeschlossen werden. Bei einer Testdauer von etwa 35 Minuten ist die D-Dimer-Bestimmung auch in der ambulanten Medizin nützlich.



**Abbildung 1a.**  
Perfusionsszintigraphie: Perfusionsausfall praktisch des gesamten rechten Oberlappens und teilweise des Mittellappens.



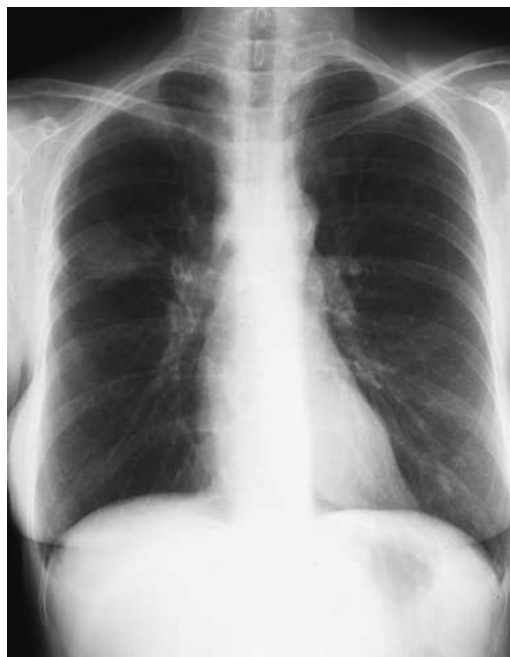**Abbildung 1b.**  
Ventilationsszintigraphie: Ventilationsausfall im axillären Subsegment.

Abteilung Innere Medizin,  
Kantonsspital Schaffhausen

Korrespondenz:  
PD Dr. med. S. Rüttimann  
Abteilung Innere Medizin  
Kantonsspital  
CH-8208 Schaffhausen

**Abbildung 2.**

Thoraxröntgenbild:  
Flaue Verschattung rechts.

**Literatur**

- 1 Reichlin S, Saner H, Dalquen P. Ein «typischer» Fall von Lungenembolien. Schweiz Med Wochenschr 1999;129: 1293-301.
- 2 Perrier A, Desmarais S, Miron MJ, et al. Non-invasive diagnosis of venous thromboembolism in outpatients. Lancet 1999;353:190-5.

**Abbildung 3.**

Thorax-CT: ausgedehnte, sicher tumoröse Infiltration des Mediastinums und rechten Hilus mit Ummauerung und hochgradiger Einengung (Encasement) des rechten Pulmonalarterienhauptstamms.

