Lumbale Rückenschmerzen – Diagnostik

R. Stebler[a], R. Putzi[b], B. A. Michel[a]

[a] Rheumaklinik und Institut für Physikalische Medizin, UniversitätsSpital Zürich
[b] Praxis für Innere Medizin und Rheumatologie, Regensdorf ZH

Korrespondenz:
Dr. R. Stebler
Oberarzt Rheumaklinik
UniversitätsSpital
Gloriastr. 25
CH-8091 Zürich

Einführung

Lumbale Rückenschmerzen sind ein sehr häufiges Symptom, 60–90% der Erwachsenen leiden im Laufe ihres Lebens mindestens einmal darunter. Meist handelt es sich um mechanische Lumbalgien. Diese sind selbstlimitierend und klingen bei 80–90% der Betroffenen innerhalb von 6 Wochen ab. Dennoch haben lumbale Schmerzen eine enorme sozioökonomische Bedeutung. In den USA sind sie die häufigste Ursache einer Arbeitsunfähigkeit und eine der häufigsten Ursachen für einen Arztbesuch. Dabei verursachen die 10% der Patienten, bei denen es zu chronifizierten Beschwerden (länger als 3 Monate) kommt, 90% der Kosten. Medizinische Abklärungen und Behandlungen machen etwa ⅓, soziale Kosten durch Erwerbsausfall etwa ⅔ dieser Kosten aus. Die genannten sozioökonomischen Fakten gilt es bei der Diagnostik und Behandlung von lumbalen Rückenschmerzen zu berücksichtigen.
Die Klassifikation der lumbalen Rückenschmerzen ist nicht einheitlich. In zeitlicher Hinsicht werden in der Regel akute (maximal 4–6 Wochen), subakute (6–12 Wochen), chronische (über 12 Wochen) und rezidivierende Lumbalgien unterschieden [1].

Diagnostisches Vorgehen

Da von Anfang an einer Chronifizierung entgegenzuwirken ist, sollte eine möglichst zielgerichtete und der Situation angepasste Abklärung von lumbalen Rückenschmerzen erfolgen. Mittels Anamnese und klinischer Untersuchung lassen sich gefährliche Schmerzursachen (Cauda equina-Syndrom bei grosser Diskushernie), nicht-mechanisch (z.B. M. Bechterew) und mechanisch (z.B. Spinalstenose bei Wirbelsäulen-Degeneration) bedingte Lumbalgien unterscheiden [2] (Abb. 1). Ein primär operatives Vorgehen muss bei einem Cauda equina-Syndrom mit Blasen- und Mastdarmstörung oder einem Kompressions-Syndrom mit relevanter Parese erwogen werden (Bewegungen gegen Widerstand nicht möglich, z.B. Fallfuss). Eine wichtige Aufgabe des Arztes ist es, die etwa 10% der Patienten mit nicht-mechanischen Lumbalgien zu erkennen. Zu dieser Gruppe gehören:

- Entzündlich-rheumatische Erkrankungen (v.a. seronegative Spondarthropathien, z.B. M. Bechterew);
- Infektionen (Spondylodiszitis, Epiduralabszess);
- Tumoren (Skelettmetastasen, selten primäre Knochentumoren);
- Viszerale Erkrankungen (v.a. retroperitoneal und urogenital).

Warnzeichen oder «red flags» [4] weisen auf eine nicht-mechanische Schmerzursache oder eine Fraktur hin (Tabelle 1); in dieser Situation ist eine frühzeitige medizinische Weiterabklärung indiziert.
In etwa 90% der Fälle handelt es sich um mechanische Lumbalgien, welche sich mit gezielter Anamnese und Untersuchung [5] nur teil-

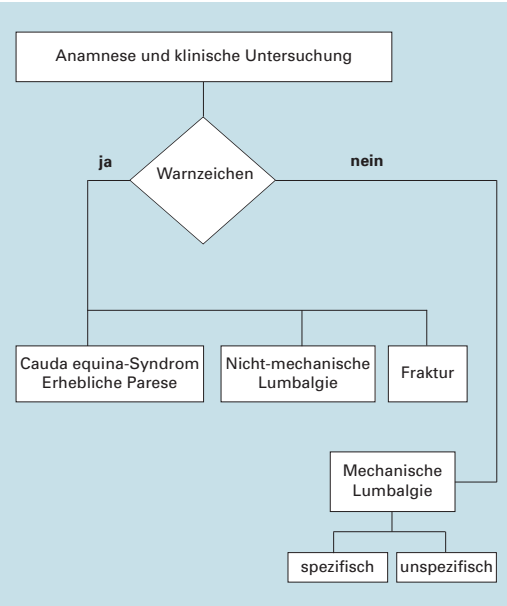

Abbildung 1.
Akuter Kreuzschmerz, initiale Beurteilung (adaptiert nach [3]).

Tabelle 1.
Warnzeichen bei lumbalen Rückenschmerzen («red flags»).

Alter unter 20 oder über 50 Jahre
Malignom in der Anamnese
Unerklärter Gewichtsverlust
Adäquates Trauma
Zunehmender Schmerz
Keine Besserung mit Bettruhe
Vorwiegender Nachtschmerz
Morgensteifigkeit über eine Stunde
Intravenöser Drogenkonsum
Langdauernde Kortisontherapie
Gleichzeitige Urininfektion
Gleichzeitige Hautinfektion
Blasen- und Mastdarm-Funktionsstörung

weise einer spezifischen Ursache zuordnen lassen [6] (siehe «Differentialdiagnose»). Oft handelt es sich aber um unspezifische Lumbalgien, bei welchen sich kein spezifisches ursächliches Korrelat nachweisen lässt; vermutlich spielen bei der Schmerzentstehung muskuläre Verspannungen und Insertionstendinosen eine wichtige Rolle. Aus der Sicht des Primärversorgers ist wichtig, dass akute Lumbalgien zu 80–90% in wenigen Wochen abheilen, sodass hier keine labormässigen oder radiologischen Weiterabklärungen nötig sind. Im Vordergrund steht die Beratung, initiale Schmerzbehandlung und Verlaufskontrolle des Patienten. Bei Beschwerdezunahme oder -persistenz über 4 Wochen empfiehlt sich eine gezielte Weiterabklärung, mittels Röntgenbild (LWS anterior-posterior, lateral), allenfalls zusätzlich Magnetresonanztomographie (bei Verdacht auf Spondylodiszitis oder radikuläre Reizung ohne klares klinisches Niveau), Computertomographie (zur Beurteilung ossärer Pathologien, z.B. der Intervertebralgelenke) oder Szintigraphie (bei älteren Patienten mit Verdacht auf Skelettmetastasen). Dabei ist wichtig zu wissen, dass sich oft die gleichen radiologischen Veränderungen bei Patienten wie auch bei Gesunden finden, so v.a. mässige degenerative Veränderungen im Röntgenbild oder Protrusionen im Magnetresonanzbild. Die Röntgenbefunde sind daher immer in Zusammenhang mit der Klinik zu werten [7]. Ebenso sollte die radiologische Abklärung nicht ungezielt, sondern geleitet durch die vorliegende Klinik erfolgen.

Differentialdiagnose mechanischer Lumbalgien

Aus den klinischen Befunden lässt sich im Idealfall ein Syndrom diagnostizieren, das auf eine zugrundeliegende Schmerzursache hinweist. Ein typisches lumboradikuläres Syndrom lässt sich einfach diagnostizieren, oft liegen aber unspezifische Befunde oder ein Mischbild vor. Bei einer Schmerzausstrahlung ins Bein muss zwischen einem spondylogenen, einem radikulären Syndrom und einer neurogenen Claudicatio unterschieden werden.

Spondylogenes Syndrom. Vom Bewegungssegment ausgehende Schmerzen und Sensibilitätsstörungen können via Myotome und Head-Zonen fortgeleitet und vom Patienten in den Extremitäten wahrgenommen werden. Man bezeichnet dies als eine spondylogene oder pseudoradikuläre Ausstrahlung. Der Patient klagt über nicht segmental ausstrahlende dumpf-ziehende Schmerzen. Klinisch finden sich nicht dermatom-bezogene Sensibilitätsstörungen (Dysästhesien) und Muskelverspannungen mit sekundären Reizzuständen der Sehnenansätze entlang der Muskelfunktionsketten (Kettentendinosen). Typisch im Bereich der unteren Extremitäten sind Tendinosen im Bereich der Glutealmuskulatur, des Trochanter major, des Tractus iliotibialis und des Pes anserinus.

Radikuläres Syndrom. Im Vordergrund stehen Beinschmerzen im Ausbreitungsgebiet der betroffenen Nervenwurzel, oft zur Grosszehe (L5) oder zur Kleinzehe (S1) ziehend. Es handelt sich um einen scharfen, schneidenden Dauerschmerz, verstärkt durch Bewegung, Husten, Niesen oder Pressen. Bei einem radikulären Ausfallsyndrom finden sich dermatombezogene Sensibilitätsstörungen, motorische Ausfälle und/oder Reflexabschwächungen entsprechend der betroffenen Nervenwurzel. Diagnostisch hat der Lasègue-Test (radikuläre Schmerzen und Bewegungsstop unter 60° beim Heben des gestreckten Beines) eine hohe Sensitivität (1,0-0,88), aber eine geringe Spezifität (0,44-0,11), dagegen hat der gekreuzte Lasègue-Test eine hohe Spezifität (0,95-0,86) bei geringer Sensitivität (0,44-0,23) [8]. Die Ursache eines radikulären Syndroms ist meist eine Diskushernie oder eine Nervenwurzelirritation im Foramen intervertebrale durch degenerative Veränderungen.

Spinalstenose. Durch die dorsale Spondylose, degenerative Veränderungen der Intervertebralgelenke und sekundär der Ligamenta flava kommt es im Alter oft zu einer Einengung des Spinalkanals, des Recessus lateralis oder des Foramen intervertebrale. Leitsymptom sind ein-, oft aber beidseitige Beinbeschwerden, die durch Gehen oder Stehen ausgelöst werden und sich durch Vorneigen oder Sitzen reduzieren lassen. Die Schmerzerholung dauert eher länger als bei der vaskulären Claudicatio. Bei stark eingeschränkter Gehstrecke ist Fahrrad fahren meist kaum beeinträchtigt (kyphosierende Haltung), dies im Gegensatz zu arteriellen Durchblutungsstörungen. In der Untersuchung findet sich oft eine vornübergeneigte Ausweich-Haltung und eine erheblich eingeschränkte LWS-Beweglichkeit. Mittels gehaltener lumbaler Extension (30 Sekunden) lässt sich die Symptomatik oft auslösen. Neurologische Ausfälle treten oft erst nach Provokation auf, wie zunehmende Beinschwäche beim Gehen oder Verschwinden der Reflexe nach Belastung. Die Ausfälle können nur einzelne Wurzeln betreffen (laterale Stenose) oder alle Wurzeln ab einem bestimmten Segment (zentrale Stenose). Gelegentlich findet sich eine Diskrepanz zwischen den ausgeprägten radiologischen Befunden und der milden klinischen Symptomatik [9].

Instabilität. Obwohl für die spinale Instabilität keine einheitliche Definition existiert, ist allge-

mein akzeptiert, dass gewisse Erkrankungen wie die Spondylolisthesis bei Spondylolyse oder degenerative Wirbelsäulenveränderungen zu einer Instabilität führen können. Das Leitsymptom sind Lumbalgien, die durch Bewegungen ausgelöst werden und in Ruhe verschwinden. Teilweise besteht eine bewegungsabhängige Schmerzausstrahlung in das Gesäss und den Oberschenkel. Manche Patienten berichten über eine Schmerzzunahme bei Erschütterungen (z.B. Zug- oder Tramfahren) und über Blockierungen. Klinisch finden sich Bewegungsschmerzen, oft besteht eine reflektorische Muskelverspannung. In typischen Fällen kann ein abnormer schmerzhafter Bewegungsablauf beim Aufrichten mit Abstützen der Hände auf den Oberschenkeln (Kletterphänomen) beobachtet werden. Der diagnostische Wert der lateralen Funktionsaufnahmen in Inklination und Reklination ist umstritten, da einerseits bei einer schmerzbedingten Bewegungseinschränkung die Instabilität unterschätzt wird und sich andererseits bei bis zu einem Drittel asymptomatischer Probanden Translationsbewegungen von 4 Millimeter finden [10].

Fazettensyndrom. Als Fazettensyndrom bezeichnet man von den Fazettengelenken (Intervertebralgelenken) ausgehende Lumbalgien. Das Fazettensyndrom als alleinige Ursache von lumbalen Schmerzen wird kontrovers beurteilt. In der neueren Literatur finden sich Daten, die auf eine deutliche Assoziation zwischen Störung des Intervertebralgelenks und Lumbalgien hinweisen [11]. Typisch sind Rückenschmerzen, die bei Extension und Seitenrotation zunehmen, eine pseudoradikuläre Ausstrahlung gegen Gesäss und Leiste kommt vor. Schmerzen treten auch beim Aufrichten aus vorgeneigter Haltung auf, abwärtsgehen ist meist schmerzhafter als aufwärtsgehen. Patienten mit einer Fazettenarthrose berichten oft auch über eine Anlaufsymptomatik. In der Untersuchung lassen sich die Schmerzen durch forcierte Extension und Seitenrotation provozieren, neurologische Ausfälle finden sich lediglich bei massiver Arthrose der Intervertebralgelenke mit sekundärer Nervenwurzelkompression. Die Diagnose lässt sich mittels Infiltration des betroffenen Intrevertebralgelenkes mit Lokalanästhetika sichern.

Sakroiliakalgelenk-Syndrom (SIG-Syndrom). Das Leitsyndrom für ein SIG-Syndrom ist ein tieflumbaler Rücken- und Gesässschmerz, oft mit Ausstrahlung in den dorsalen Oberschenkel. Durch seine Lage in der Tiefe ist das SIG erschwert untersuchbar. Klinische Hinweise ergeben die Palpation (Druckdolenz, Muskelhartspann im SIG-Bereich) sowie die Funktionsprüfung; letztere zeigt eine eingeschränkte SIG-Beweglichkeit (Vorlaufphänomen) sowie einen Schmerz beim Stresstest (Patrick-Test, Mennell-Test), wobei die klinische Wertigkeit dieser Tests kontrovers beurteilt wird [12]. Die klinische Relevanz von SIG-Befunden lässt sich durch einen SIG-Block mit Lokalanästhetika besser beurteilen. Im Sakroiliakalgelenk liegt die primäre Schmerzursache bei einem kleinen Anteil der Patienten mit mechanischen Lumbalgien. Meist treten SIG-Störungen sekundär auf, so etwa bei radikulären oder spondylogenen Syndromen. Im weiteren ist bei einem SIG-Syndrom v.a. auch an eine entzündlich-rheumatische Ursache zu denken, insbesondere eine seronegative Spondarthropathie.

Tabelle 2.
Hinweise auf eine nicht-organische Pathologie (Waddell-Zeichen).

1	**Druckempfindlichkeit**
	Oberflächlich: Schmerz bei Hautberührung über Ausbreitungsgebiet des Ramus posterior des Spinalnervs hinaus
	Tief: Druckschmerz über ein weites Gebiet, nicht nur lumbal, sondern auch thorakal, über Sakrum und Becken
2	**Scheinmanöver**
	Stauchung: Kreuzschmerzen bei leichtem Druck auf den Schädel im Stehen
	Rumpfdrehung: Kreuzschmerz bei gleichzeitiger Rotation von Becken und Schultergürtel
3	**Ablenkung**
	Lasègue: Vergleich liegend und sitzend geprüft
4	**Neuroanatomie**
	Schwäche: Schwäche mehrerer Muskelgruppen, die sich nicht neuroanatomisch zuordnen lässt
	Gefühlsstörung: Gefühlsstörung, die sich nicht einem Dermatom zuordnen lässt
5	**Überreaktion**
	Überreaktion wie übertriebenes Stöhnen, schmerzgeplagte Gesichtszüge, Verspannung der Muskeln und Tremor, Abstützen bei Stehen und Gehen, Reiben der schmerzhaften Stelle

Abnormes Krankheitsverhalten

Bei Patienten mit Lumbalgien findet sich gelegentlich eine Diskrepanz zwischen dem Ausmass der angegebenen Beschwerden und den klinischen Befunden. Ursache kann ein abnormes Krankheitsverhalten sein. Dieses steht oft in Zusammenhang mit psychosozialen Problemen. Die Patienten schildern extreme Schmerzen, die sich durch nichts beeinflussen lassen, die Angaben wirken oft diffus. Sie stellen sich eine schlechte und unrealistische Selbstprognose («es wird nur immer schlimmer»), der Schmerz ist dominant und beeinträchtigt alle Lebensbereiche. Klinisch finden sich ein demonstratives Schmerzverhalten und inkonstante Befunde. Sind mindestens 3 der 5 Waddell-Zeichen (Tabelle 2) positiv, spricht dies für eine nicht-nozizeptive Schmerzursache.

Quintessenz

- 90% der lumbalen Rückenschmerzen haben eine mechanische Ursache. Es gilt, mittels der «red flags» die übrigen Ursachen zu identifizieren und früh abzuklären.
- Mit einer gezielten Anamnese und klinischen Untersuchung lassen sich bei den mechanischen Rückenschmerzen gewisse Syndrome wie z.B. radikuläres Syndrom, Spinalstenose, Instabilität abgrenzen, oft liegen aber unspezifische Lumbalgien vor.
- Weiterabklärungen sollten in der Regel nur bei Patienten mit persistierenden oder progressiven Schmerzen erfolgen sowie bei Verdacht auf eine nicht-mechanische Schmerzursache.

Literatur

1 Frymoyer JW. Back pain and sciatica. N Engl J Med 1988;318:291–300.
2 Borenstein DG. The spine: low back pain. In: Klippel JH, Dieppe PA (editors). Rheumatology. London: Mosby; 1998. Section 4.3.1–26.
3 Keel P, Ackermann D, Aeschlimann A, Buchs B, Dalvit G, de Kalbermatten JP et al. Kreuzschmerzen: Empfehlungen für Abklärung und Behandlung. BACK in time. Bern: Verbindung der Schweizer Ärzte FMH; 1997; 5–10.
4 Bigos S, Bowyer O, Braen G, Brown K, Deyo R et al. Acute low back pain in adults. Clinical practice guideline No 14. AHCPR Publication No. 95-0642. Rockville, MD: Agency for Health Care Policy and Research, Public Health Service, US Dept of Health and Human Services. 1994.
5 Boos N, Kissling R. Diagnostische Abklärung beim lumbalen Rückenschmerz. I. Anamnese und klinische Untersuchung. Schweiz Rundsch Med Prax 1999;88:305–13.
6 Balagué F, Borenstein DG. How to recognize and treat specific low back pain? Baillieres Clin Rheumatol 1998;12:37–73.
7 Boos N, Hodler J. What help and what confusion can imaging provide? Baillieres Clin Rheumatol 1998;12:115–39.
8 van den Hoogen HMM, Koes BW, van Eijk JTM, Bouter LM. On the accuracy of history, physical examination and erythrocyte sedimenation rate in diagnosing low back pain in general practice. Spine 1995;20:318–27.
9 Amundsen T, Weber H, Lilleas F, Nordal HJ, Abdelnoor M, Magnaes B. Lumbar spinal stenosis – clinical and radiological features. Spine 1995;20:1178–86.
10 Pfirrmann CWA, Hodler J, Boos N. Diagnostische Abklärung beim lumbalen Rückenschmerz. II. Bildgebung und bildgebungsgesteuerte Infiltrationen. Schweiz Rundsch Med Prax 1999;88:315–21.
11 Borenstein DG. Epidemiology, etiology, diagnostic evaluation, and treatment of low back pain. Curr Opin Rheumatol 2000;12:143–9.
12 Maigne JY, Aivaliklis A, Pfefer F. Results of sacroiliac joint double block and value of sacroiliac pain provocation tests in 54 patients with low back pain. Spine 1996;21:1889–92.