Pseudo-érosion vertébrale antérieure

D. Van Linthoudt[a], L. Malterre[a], A. Pazera[b]

[a] Service de Rhumatologie, Médecine Physique et Réhabilitation, La Chaux-de-Fonds
[b] Service de Radiologie, Hôpital communal, La Chaux-de-Fonds

Correspondance:
Dr D. Van Linthoudt
Service de Rhumatologie, Médecine physique et Réhabilitation
Hôpital communal
CH-2300 La Chaux-de-Fonds

Daniel.VanLinthoudt@ne.ch

Une femme de 83 ans est hospitalisée dans le service en mars 2001 pour effectuer le bilan d'une douleur de la jonction dorso-lombaire dans un contexte de lombalgies chroniques. Les antécédents de la patiente sont surtout marqués par un carcinome invasif du sein droit traité médicalement (choix de la patiente) par du tamoxifen (20 mg/j) depuis 1999. Elle présente par ailleurs une hypertension artérielle essentielle, un diabète de type II, un goitre euthyroïdien ainsi qu'une ostéoporose non fracturaire. La douleur actuelle est apparue quatre mois auparavant, d'une manière spontanée et progressive; elle réveille la patiente dans la deuxième partie de la nuit mais survient également par crise, sans facteur déclenchant.

L'examen général est normal. L'inspection du rachis objective une cyphose dorsale augmentée. La palpation et la percussion des vertèbres réveillent une douleur variant d'un examen à l'autre de D10 à D12. La mobilité du tronc est fortement réduite avec un indice de Schober à 10/10 cm et une distance doigts-sol minimale de 60 cm. L'examen neurologique n'est pas contributif.

Les examens de laboratoire sont normaux (VS, CRP, hémogramme, glucose, bilan phosphocalcique, fonctions hépatique et rénale, enzymes musculaires, électrophorèse des protéines, urine).

Les radiographies lombaires mettent en évidence une arthrose vertébrale étagée, sans irrégularités des plateaux. La radiographie de profil, par contre, fait suspecter une large érosion antérieure des corps vertébraux de D12 à L2 (fig. 1) en respectant les disques intervertébraux. La scintigraphie osseuse montre une légère hypercaptation du rachis compatible avec une affection dégénérative et du crâne évoquant une hyperostose frontale interne. L'IRM lombaire montre des anomalies du signal en faveur d'une arthrose; il n'y a pas d'anomalie médullaire, intracanalaire ou des tissus périrachidiens. Le CT-scan de D12, L1 et L2 met en évidence des enthésophytes paravertébraux gauches en continuité avec une néoformation osseuse prévertébrale (fig. 2).

La pseudo-érosion vertébrale antérieure étagée correspond donc à une image de sommation d'une hyperostose vertébrale ankylosante au tissu graisseux périrachidien. La reconstruction spatiale dans le plan sagittal confirme l'intégrité du bord antérieur des vertèbres (fig. 3). La douleur a été attribuée à une poussée congestive d'arthrose vertébrale, traitée avec un succès relatif par un antalgique et de la physiothérapie.

La concavité exagérée de la face postérieure du corps vertébral ou «scalloping» est un phénomène observé occasionnellement dans certaines affections rhumatismales, neurologiques ou systémiques. L'érosion vertébrale antérieure est plus rare mais fait également discuter un diagnostic différentiel large (tabl. 1).

Chez notre patiente, âgée et diabétique, présentant une très importante limitation de la mobilité lombaire, une infection sous-ligamentaire [1] a été écartée en premier lieu par l'absence de fièvre, de perturbations biologiques et d'une hypercaptation à la scintigraphie osseuse. De plus, le CT-scan et l'IRM n'ont pas montré de fuseau paravertébral accompagnant une spondylodiscite ou une ostéite. La présence d'un carcinome mammaire a fait évoquer une métastase osseuse ou la présence d'une autre affection néoplasique (p.e. myélome multiple), la scintigraphie pouvant être normale en cas de lésions purement lytiques. La normalité du bilan hématologique et de l'IRM ne sont pas en faveur d'une étiologie tumorale.

Une érosion vertébrale antérieure secondaire à un anévrisme de l'aorte survient avec une fréquence de 7 [2] à plus de 25% [3] des cas. En général, la destruction osseuse ne dépasse pas

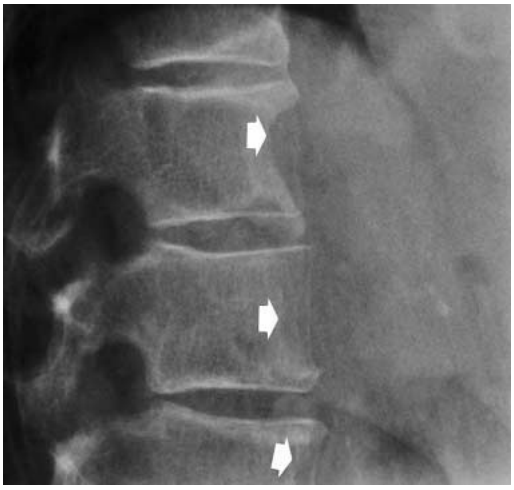

Figure 1.
Colonne lombaire de profil. Pseudo-érosion antérieure (flèches) du corps vertébral de D 12, L1 et L2. Les disques intervertébraux sont normaux.

Figure 2.
CT-scan vertébral.
2a. Coupe transversale passant par le disque D12-L1. Volumineux enthésophyte paravertébral gauche respectant les contours du disque; aorte d'aspect normal.
2b. Reconstruction verticale montrant la continuité entre les ponts osseux et la coulée en regard des corps vertébraux, typiques de l'hyperostose vertébrale ankylosante.

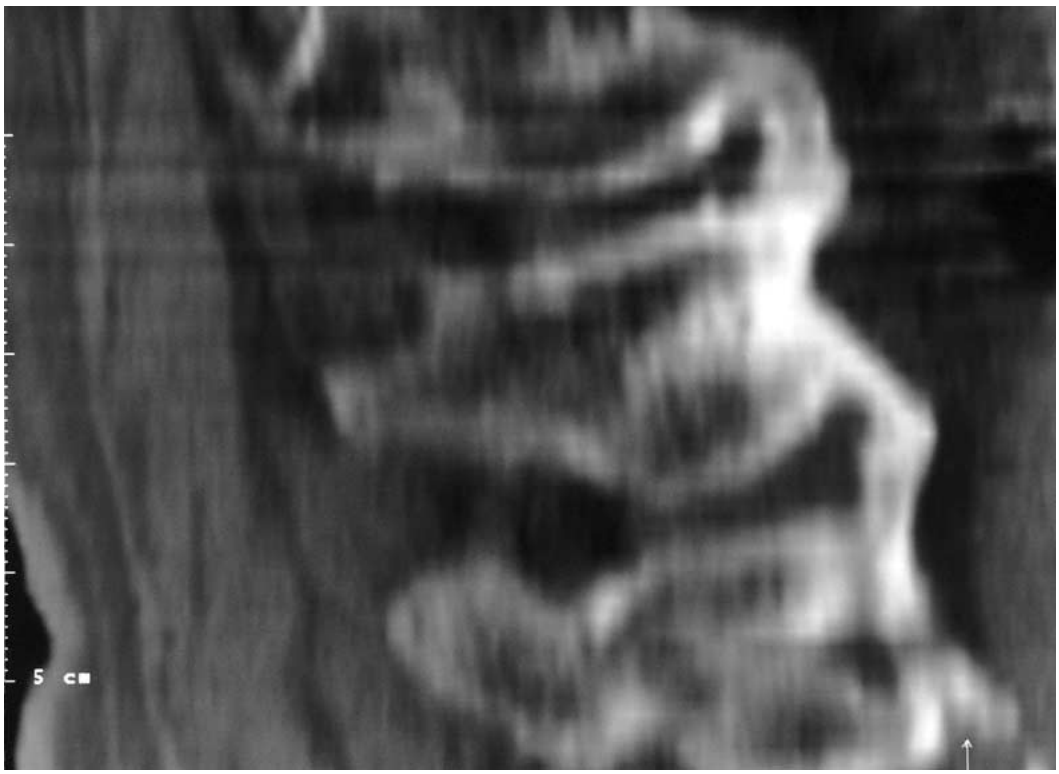

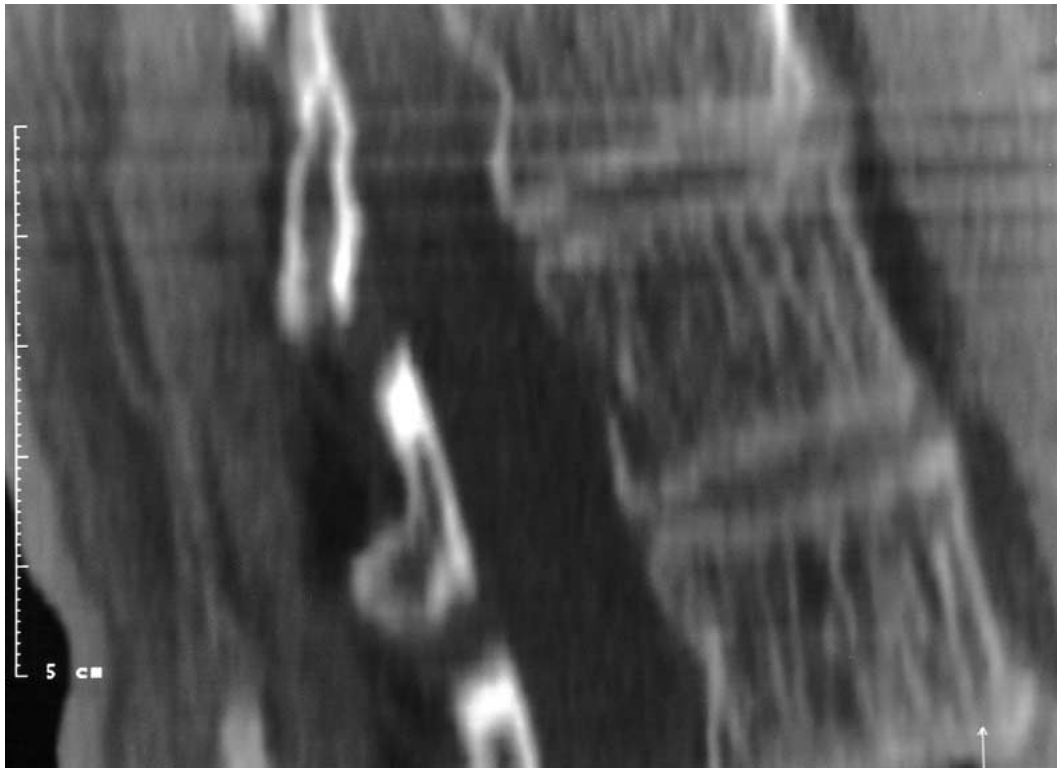

Figure 3.
CT-scan vertébral. Reconstruction sagittale: intégrité de la face antérieure des vertèbres D12, L1, L2.

Tableau 1.
Diagnostic différentiel d'une érosion vertébrale antérieure.

Infection:	tuberculose
	germe banal
Tumeur:	métastase
	myélome multiple
Anévrisme de l'aorte:	athéromatose
	infection (syphilis, etc.)
Lymphadénopathie	
Spondylarthrite ankylosante (surtout colonne cervicale)	
image construite:	kyste osseux vertébral (hémangiome, graisseux)
	hyperparathyroïdie (tumeur brune)
	dépôts d'amyloïde (insuffisance rénale dialysée)
	hyperostose vertébrale ankylosante
	gaz intestinaux

50% du corps vertébral [3]. La lésion se situe préférentiellement entre D12 et L3 avec des disques vertébraux habituellement respectés [3]. L'anévrisme est généralement d'origine athéromateuse bien que celle-ci puisse également être inflammatoire [4] ou infectieuse. L'érosion peut se développer en quelques mois [3] alliant probablement plusieurs [2, 4] mécanismes physiopathologiques (pulsations, ischémie osseuse, ostéoporose associée). Chez notre patiente, les structures périvertébrales se sont révélées normales. De même, aucun élément dans l'anamnèse, l'examen clinique (à l'exception de la raideur vertébrale), la biologie ou les radiographies n'est en faveur d'une spondylarthrite ankylosante [5] ou d'une affection pouvant être liée à une insuffisance rénale chronique dialysée.

Dans le cas présent, une hyperostose vertébrale ankylosante [6] pouvait être pressentie devant l'association chez une femme âgée et diabétique, d'une raideur vertébrale sans anomalie biologique et d'une probable hyperostose frontale interne. Elle a été confirmée sur le CT-scan par l'association de ponts osseux et d'une coulée osseuse prévertébrale sur plusieurs ni-

veaux. Ces enthésophytes prennent un aspect particulier sur la colonne lombaire avec une image en «flamme de bougie». L'interprétation isolée de la radiographie de la colonne lombaire peut alors être difficile. En cas de doute, le CT-scan est supérieur à l'IRM puisqu'il s'agit d'une affection osseuse. Une acromégalie devait également être envisagée mais un dosage de l'hormone de croissance n'a pas été effectué en l'absence de tout argument anamnestique ou clinique. Un parasyndesmophyte, parfois observé au cours d'un rhumatisme psoriasique ou une entéropathie inflammatoire chronique, a également été écarté pour les même raisons.

Les radiographies standards restent la base de l'imagerie des affections rhumatismales. Leur interprétation est parfois difficile, surtout pour le rachis où l'aspect d'une affection peut changer en fonction du segment atteint. L'hyperostose vertébrale ankylosante est une affection fréquente chez la personne âgée, handicapante par la raideur du rachis et ses complications liées au rétrécissement secondaire du canal médullaire. Elle peut être à l'origine d'images trompeuses. Une bonne connaissance de ces particularités permet d'éviter des recherches diagnostiques prolongées.

Références

1 Murray RO, Jacobson HG. The radiology of skeletal disorders. Exercices in diagnosis. Edinburgh & London: Churchill Livingstone, 1972. p. 300.

2 Husson JL, Polard JL, Mehdi M, Roy-Camille R. Lésions extensives rachidiennes lombaires pseudo-tumorales d'origine vasculaire. Chirurgie 1996; 121:223–4.

3 Rothschild M, Cohn L, Aviza A, Yoon BH. Aortic aneurysm producing back pain, bone destruction, and paraplegia. Clin Orthop 1982;164:123–5.

4 Nagi S, Taright N, Meder JF, Vanel D, Fredy D. Quel est votre diagnostic? Anévrisme de l'aorte abdominale érodant le rachis lombaire. J Neuroradiol 1999;26:3–6.

5 Resnick D, Niwayama G. Diagnosis of bone and joint disorders. 2nd ed. Philadelphia: WB Saunders Company; 1988. p 1135.

6 Cammisa M, De Serio A, Guglielmi G. Diffuse idiopathic hyperostosis. European J Radiol 1998;27:S7–11.