

Quiz

Votre diagnostic?

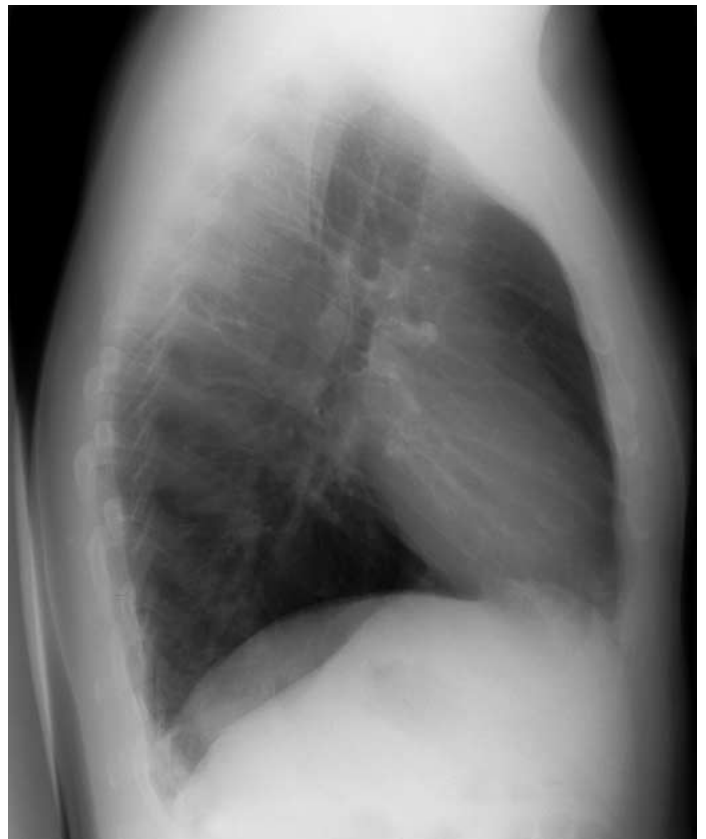
W. Zaunbauer

Homme âgé de 31 ans; status post semi-castation gauche et radiothérapie il y a 8 ans pour un séminome. Souffle systolique 2/6. Sans plaintes. Asymptomatique à l'effort.

Figure 1.
Thorax de face.

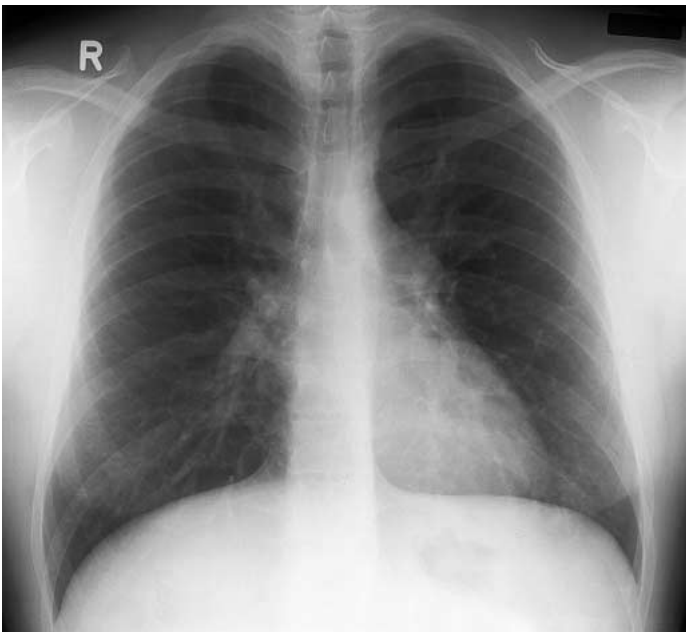

Figure 2.
Thorax de profil.



Résultat de l'examen à la page suivante.

Quiz

Résultat de l'examen

W. Zaunbauer

Thorax f/p:

Tronc pulmonaire proéminent (→).

Hypervascularisation pulmonaire avec élargissement des vaisseaux centraux et périphériques, augmentation de la vascularisation

périphérique (▶), calibre de répartition centrale à périphérique et cranio-caudale normale.

Oreillette gauche et index cardio-thoracique de taille normale.

Pas d'élargissement du pédicule vasculaire.

Figure 1.
Thorax de face.

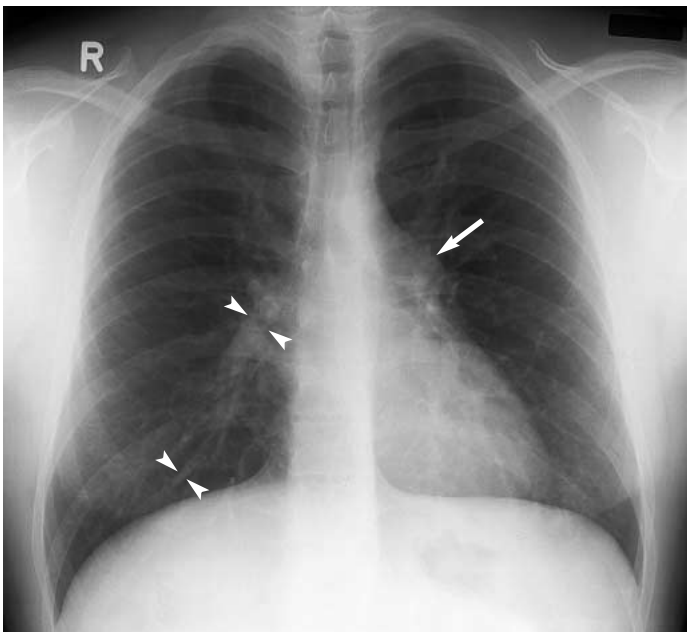
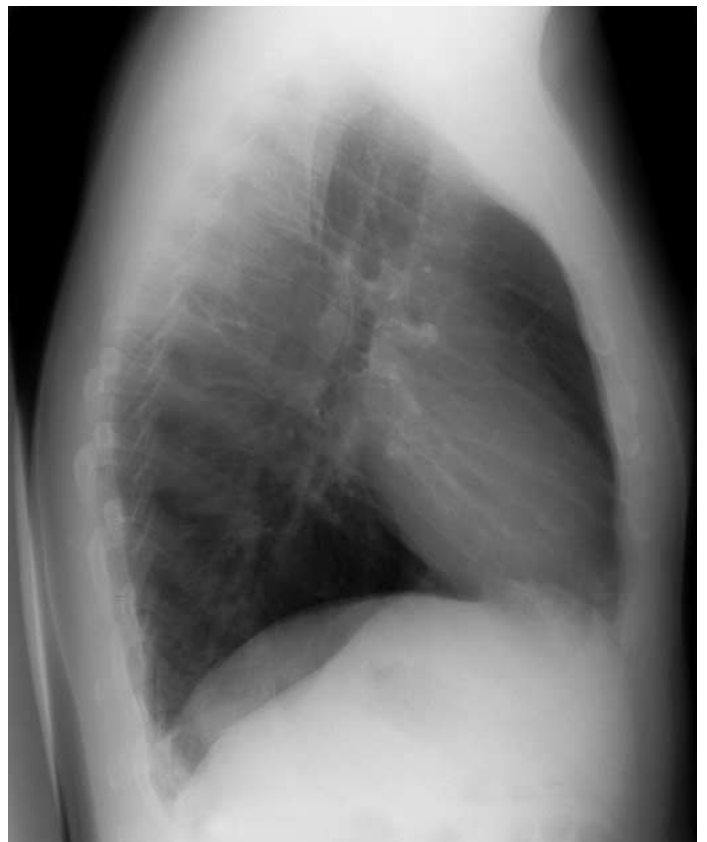


Figure 2.
Thorax de profil.



Solution à la «dernière page».