

# Quiz

## Votre diagnostic?

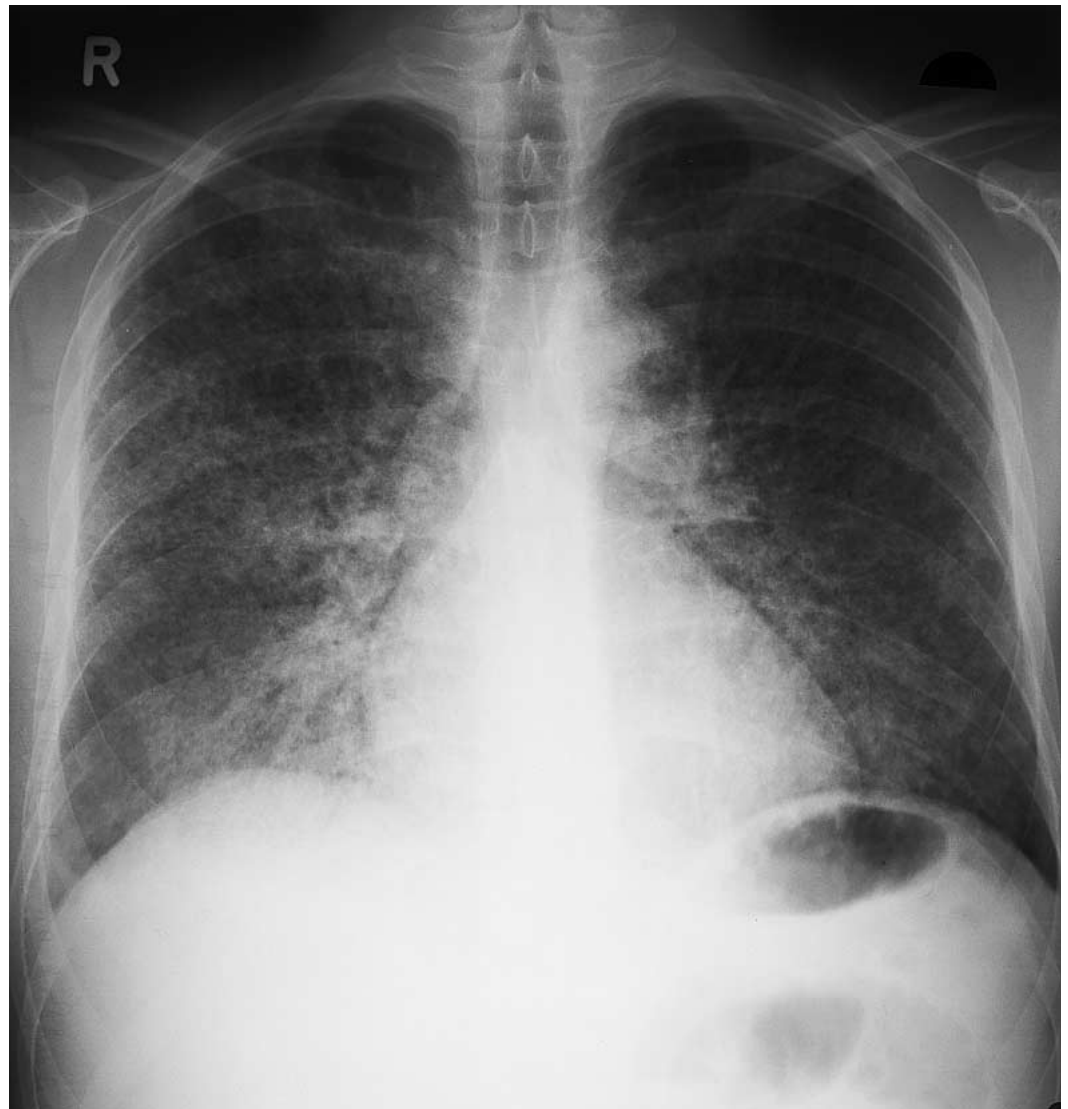
W. Zaunbauer

Homme âgé de 27 ans; hémoptysie en présence d'une insuffisance rénale.

**Thorax f:**

Infiltrats acinaires/alvéolaires disséminés, symétriques, confluents avec un bronchogramme aérique.

**Figure 1.**  
Thorax de face.



**Diagnostic: voir la «dernière page».**