Acné vulgaire

P. Pedrazzetti, M. Harms

Introduction

Bien que l'acné fut déjà décrite comme entité nosologique dans l'Antiquité, ce n'est qu'au 20e siècle que l'on en a acquis les connaissances médicales essentielles.
L'acné vulgaire est une maladie multifactorielle qui atteint la peau riche en glandes sébacées (visage, région scapulaire, bras et régions intertrigineuses). Elle est la principale des dermatoses les plus fréquentes. Il est important de ne pas banaliser cette maladie et de la traiter correctement, car elle peut avoir des conséquences psychosociales négatives (isolement, dépression, chômage) notamment du fait de la formation de cicatrices.

Incidence

Sous sa forme la plus légère, elle concerne presque chaque être humain. Sa fréquence est maximale à l'âge de la puberté (12 à 16 ans), mais elle peut se manifester pour la première fois dès l'âge de 7 à 9 ans et jusqu'à l'âge de 40 ans (1% des hommes et 5% des femmes) et il n'est pas exceptionnel de souffrir d'acné encore après 25 ans. 85% des adolescents atteints d'acné ont une forme légère à modérée ne nécessitant aucun traitement, tandis que les 15% restants sont atteints d'une forme sévère nécessitant un traitement. Seuls 3 à 4 % des jeunes de sexe masculin et 0,4% des jeunes filles souffrent d'acné conglobata.

Correspondance:
Dr P. Pedrazzetti
Policlinique de dermatologie
et de vénéréologie
Rue Micheli-du-Crest 24
CH-1211 Genève

Physiopathologie de l'acné

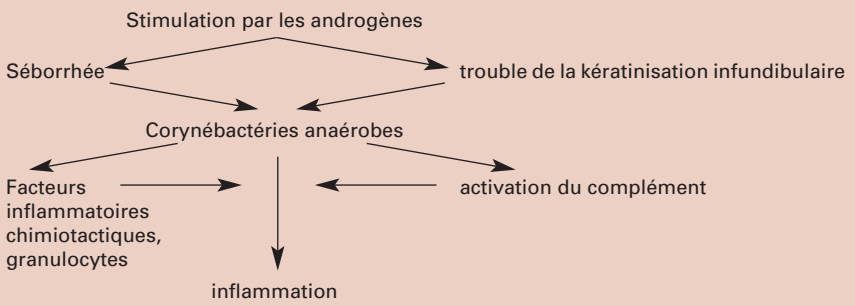

Pathogenèse

L'acné est une maladie du follicule de la glande sébacée. Les cinq facteurs pathogéniques suivants jouent un rôle déterminant dans la constitution de l'acné:

1. prédisposition génétique;
2. surproduction de sébum (séborrhée);
3. androgènes;
4. troubles de la kératinisation folliculaire (comédogenèse);
5. colonisation bactérienne et facteurs inflammatoires.

Physiopathologie de l'acné

Il ne faut pas sous-estimer la prédisposition familiale dans la constitution de l'acné. Si les deux parents en ont été atteints, la probabilité d'apparition d'une acné chez leurs enfants va jusqu'à 60%. L'anamnèse familiale est positive pour l'acné chez 45% des enfants en âge de scolarité; en contraste, seuls 8% des parents d'enfants sans acné en étaient atteints. Chez les jumeaux univitellins, dans le 98% des cas l'atteinte concerne les deux jumeaux. On admet un mode de transmission polygénique.
Le sébum joue un rôle central dans la constitution de l'acné. La production de sébum est sous contrôle **hormonal** et surtout influencée par la stimulation androgénique surrénalienne, testiculaire et ovarienne de même que la conversion androgénique périphérique. Seule une minorité de femmes présente des valeurs sériques d'androgènes élevées d'origine adrénalienne ou gonado-trophique. En l'absence d'autres signes d'hyperandrogénisme (troubles du cycle, obésité, hirsutisme, etc.) un bilan hormonal n'est pas indiqué. Actuellement, on suppute une excitabilité augmentée au niveau des régions cutanées susceptibles ou encore un nombre augmenté de récepteurs androgéniques au niveau de l'appareil folliculaire. Chez les hommes aussi, la concentration plasmatique de testostérone est normale.
Les atopiques à la peau sèche souffrent rarement d'acné. Si c'est cependant le cas, il existe une séborrhée du visage. Pourtant, on constate que les individus présentant un état séborrhéique ne souffrent pas tous d'acné.
Une autre altération morphologique consiste en une kératinisation anormalement augmentée **(trouble de la kératinisation)** au niveau de la portion infundibulaire du follicule pileux. En effet, dans les parties les plus profondes de l'infundibulum, on constate la formation d'une quantité de kératinocytes supérieure à la norme. Ces cellules se différencient en cellules cornées s'agglomérant en lamelles cornées qui obstruent progressivement la lumière du canal folliculaire. Le processus physiologique de desquamation continue de l'acro-infundibulum

vers la surface est perturbé par l'adhérence augmentée des cellules cornées produites. Il se forme un bouchon hyperkératosique constituant le comédon, lésion initiale de l'acné. Ce mécanisme de la comédogenèse n'a jusqu'ici pas été éclairci en détails, mais on pense qu'il est lié à une diminution de la concentration d'acide linoléique au niveau de l'infundibulum. En effet, une sécrétion augmentée des glandes séborrhéiques va de paire avec une diminution de la quantité d'acide linoléique et, chez l'animal de laboratoire, avec un trouble de la desquamation des kératinocytes folliculaires.
Les trois germes locaux prédominants: *St. epidermidis, Pityrosporum, Propionebacterium acne* trouvent au niveau du follicule sébacé un milieu nutritif idéal. Lors de production accrue de sébum, le nombre de *P. acne* croît de manière significative.
Le Propionebacterium acne est un bâtonnet diphtéroïde anaérobe gram-positif qui fait partie de la flore normale du follicule de la glande sébacée. Il est absent avant l'éclosion de la puberté et en quantité augmentée chez les patients acnéiques.
L'altération du milieu et l'amélioration des conditions de croissance de la microflore entraînent une augmentation de produits pro-inflammatoires tels que lipases, protéases et interleukines (IL-1, IL-2). On admet que les lipases produites dissocient les triglycérides en acides gras libres lesquels, agissant comme des irritants pour l'épithélium folliculaire, stimulent ultérieurement l'hyperprolifération. A la faveur de l'intensification du processus inflammatoire, les granulocytes sont attirés et migrent dans la lumière du follicule où ils contribuent finalement à la rupture enzymatique de la paroi folliculaire. La manifestation clinique en est les caractéristiques efflorescences inflammatoires de l'acné.

Manifestations cliniques

Elles sont caractérisées par un tableau d'apparition polymorphe. On distingue:

Lésions de rétention
- Comédon ouvert (points noirs, black head): à l'ouverture du canal d'excrétion du follicule élargi, bouchon de kératine oxydé présentant une couleur noire (présence de mélanine).
- Comédon fermé (microkyste, microcomédon, white head).

Lésions inflammatoires (dérivées des lésions de rétention):
- Papules et pustules;
- Nodules indurés (diamètre >5 mm), abcès et fistules;
- Etats cicatriciels.

Formes d'acné les plus fréquentes

Acné comédonienne (acné juvénile)
Lésions inflammatoires isolées seulement. Tandis que les comédons guérissent sans laisser de cicatrice, les papules et pustules peuvent laisser de petites cicatrices.

Acné papulo-pustuleuse et/ou nodulaire
Les efflorescences cutanées inflammatoires sont au premier plan. Si l'inflammation gagne en profondeur, des nodules furonculoïdes indurés étendus se forment. Le risque de cicatrice est ici significatif.

Acné conglobata (fig. 1)
Il s'agit d'une forme particulière sévère de l'acné nodulaire. A la faveur de la poursuite du processus inflammatoire, des trajets fistuleux peuvent se développer avec des cicatrices consécutives atrophiques (fig. 2) ou hypertrophiques (chéloïdes).

Formes rares

Acne neonatorum et infantum (fig. 3)
Dans les premières semaines de vie une forme d'acné comédonienne et papulo-pustuleuse peut se manifester. Elle est en rapport avec une sensibilité accrue du follicule sébacé aux androgènes maternels. Il s'agit d'une forme légère disparaissant spontanément en quelques mois.

Acné fulminante
Il s'agit d'une forme rare d'apparition aiguë qui ne se rencontre pratiquement que chez les jeunes âgés de 13 à 16 ans. Ses caractéristiques sont celles d'une acné conglobata s'accompagnant d'efflorescences cutanées hémorragiques, d'un état fébrile avec leucocytose, de douleurs articulaires arthritiques et elle ne répond pas aux antibiotiques. Le traitement de choix consiste en une corticothérapie par voie systémique.

Acne inversa (Maladie de Verneuil, hidradénite suppurative)
Il ne s'agit pas ici d'une acné au sens strict, mais d'une maladie inflammatoire chronique des glandes apocrines. Elle survient après la puberté et prédomine chez les individus de sexe féminin. Sa pathogenèse n'est pas claire, mais il existe une colonisation bactérienne secondaire des glandes. Les régions habituellement concernées par l'acné peuvent être fortement, peu ou pas du tout touchées.

Acné «exogène» (syn. acne venenata [venenum = poison])

Acné au chlore, acné goudronneuse, acné huileuse
Souvent localisation atypique après exposition accidentelle (p.ex. extrémités, foreurs) (fig. 3).

Acne cosmetica
Les femmes sont surtout concernées. Typiquement, forme principalement comédonienne avec peu de lésions inflammatoires.

Acné à la «pommade»: fréquente chez les asiatiques et les noirs qui utilisent des onguents gras pour les soins des cheveux.

Acne mecanica
Ce terme indique l'aggravation d'une forme légère d'acné par des facteurs mécaniques, principalement chez les sportifs (points de pression/occlusion/friction de bretelles, casques, uniformes, bandeaux [acné des hippies]). Les lésions consistent la plupart du temps en microcomédons avec réaction inflammatoire consécutive.

Figure 1.

Figure 2.

Figure 3.

À exclure par le diagnostic différentiel

- Exanthèmes acnéiformes (cf. liste des médicaments.
- Acné excoriée des jeunes filles: pas de comédon.
- Rosacée: dermatose inflammatoire du visage centro-faciale, apparaissant la plupart du temps au cours de la 3e ou 4e décennie. Evolution en stades avec érythème, télangiectasies, papules et pustules. Absence de comédon. Les régions péri-orale et péri-orbitaire ne sont pas touchées. En règle générale, guérison sans cicatrice.
- Folliculites à gram-négatifs: il s'agit d'une complication de l'antibiothérapie au long cours. Les frottis bactériologiques révèlent la présence de *Klebsiella*, *E. coli*, *Proteus* ou *Pseudomonas*.
- Folliculites mycosiques ou associées à une infection HIV
- Dermatite péri-orale: avec papules et pustules. Touche surtout les femmes jeunes ou d'âge moyen. L'incrimination de traitements de longue durée aux corticoïdes topiques est discutée.
- Dermatite séborrhéique: chez le nourrisson dans les trois premiers mois de vie et chez l'adulte en tant que dermatose chronique. Localisations de prédilection: cuir chevelu, région rétro-auriculaire, sillons médians antérieur et postérieur du tronc. En cas de résistance au traitement et chez les jeunes présentant une forme étendue, il faut penser à la possibilité d'une infection HIV.
- Syndrome de Bourneville-Pringle (fig. 4): phacomatose héréditaire autosomique dominante. Cliniquement: adénomes sébacés (histologie: angio-fibromes) symétriques du visage, crises d'épilepsie, tumeurs péri-unguéales de Koenen, retard mental et autres manifestations cliniques.

«Acné médicamenteuse»

- Hormones et stéroïdes: glucocorticoïdes, contraceptifs oraux, androgènes, gonadotrophines, stéroïdes topiques
- Lithium
- Tétracyclines, streptomycine
- Antiépileptiques (triméthadione, diphénylhydantoïne, dérivés de l'hydantoïne)

Figure 4.

Figure 5.

- Quinine
- Disulfiram
- Tuberculostatiques: acide isonicotinique-hydrazide, rifampicine, éthionamide
- Vitamine B1, B6, B12 (fig. 5), D2
- Thyréostatiques (thiouracil, thiourée)
- Cyclosporine A
- Psoralène et UVA (PUVA)
- Autres

Principes du traitement de l'acné

Généralités

- On ne peut s'attendre à une guérison spontanée que dans les cas légers d'acné vulgaire.
- Régime alimentaire: les aliments (chocolat, noix …) n'ont aucune influence sur la production de sébum ou la comédogenèse.
- Toilette: un dégraissage soigneux de la peau avec du savon (pas de désinfection!) est le premier pas indispensable du traitement de l'acné, car autrement les substances actives ne peuvent pas exercer leur action.
- Pas de pommade grasse ni de cosmétique eau-dans-huile.

Le choix du traitement est guidé par la sévérité de l'acné. On conseille une répartition selon le degré de sévérité avec comptage des lésions, seule manière de garantir l'objectivité des contrôles thérapeutiques. Pour le genre de traitement, on tiendra compte d'un éventuel début précoce, d'une anamnèse familiale positive, de la topographie et du risque de cicatrices.
On aura comme but d'initier le traitement précocement et d'adapter la stratégie aux stades de la maladie.

Traitement topique

Le traitement topique s'adresse aux cas légers à modérés avec des lésions principalement rétentionnelles et non inflammatoires. La base de tout traitement topique de l'acné sont les rétinoïdes. Actuellement, on ne dispose que de quelques produits qui ne soient pas irritants. En complément, on prescrit des topiques antimicrobiens/anti-inflammatoires.
Le traitement devrait toujours comporter ces deux genres de médication. Afin de réduire le risque de résistances, il faudrait d'une part ne pas combiner antibiothérapie locale et orale et au contraire, dans l'application locale, combiner le benzoylpéroxyde et les antibiotiques.

Topiques comédolytiques:	anti-inflammatoires/ antibiotiques:
Rétinoïdes topiques	érythromycine
Isotrétinoïne	clindamycine
Adapalène	
Motrétinoïde	
Benzoylpéroxyde	benzoylpéroxyde
Acide Azélaïnique	

Traitement systémique

Pour le traitement systémique, on dispose des produits suivants:

- Antibiotiques
- Isotrétinoïne (Roaccutane®)
- Hormonothérapie orale (p.ex. Diane-35®)

Antibiotiques: indiqués pour les formes inflammatoires étendues. Le traitement dure au minimum 2 à 4 mois. Une combinaison d'antibiotiques avec le Roaccutane® doit être évitée en raison du danger d'hypertension intracrânienne. Un traitement de six semaines devrait normalement réduire les lésions inflammatoires d'environ 50%.

- Doxycycline (p.ex. Vibramycine®)
- Minocycline (p.ex. Minocine acné®)
- Érythromycine (p.ex. Erythrocine®)

Isotrétinoïne orale: (à ne prescrire que sous contraception efficace et après avoir exclu une grossesse!). Indication:

- Acné de forme sévère (acne nodularis, conglobata)
- Acné résistante au traitement (= antibiothérapie d'une durée d'au moins trois mois sans amélioration clinique)

- Acné moyennement sévère chez les jeunes avec risque élevé de cicatrices
- Récidive après traitement au Roaccutane®
- Acné d'apparition tardive
- L'acné inversa n'est pas une indication
- Éventuellement dysmorphophobie

La dose cumulative qui ne devrait idéalement pas se situer en-dessous de 100 mg/kg de poids corporel (80–120 mg/kg) est en fait plus importante que la dose journalière qui se situe entre 0,25 et 1 mg/kg de poids corporel. L'atteinte de la dose cumulative recommandée garantit en effet la guérison définitive dans environ 85% des cas. Les récidives sont à déplorer principalement chez les adolescents avec un début précoce de la maladie (à 12–13 ans).
Un profil lipidique ainsi qu'un test de grossesse sérique et urinaire devraient être pratiqués au début et après un mois de traitement. Une contraception efficace doit être poursuivie au minimum jusqu'un mois après la fin du traitement.
Jusqu'à présent, on n'a jamais pu démontrer une relation de cause à effet entre le Roaccutane® et la dépression ou le suicide. Les études épidémiologiques ont au contraire montré que le taux de suicide chez les patients acnéiques qui avaient été traités par Roaccutane® était plus faible que chez les patients acnéiques sous d'autres médications.
Une bonne indication pour un traitement hormonal est avant tout donnée chez les femmes acnéiques souffrant d'exacerbations dans la seconde moitié du cycle. Cependant, l'hormonothérapie n'est à elle seule la plupart du temps pas suffisante.

Raisons d'une réponse insuffisante au traitement

- Mauvaise observance thérapeutique
- Effets secondaires: avant tout effet irritatif indésirable des rétinoïdes, benzoylpéroxydes, effets gastro-intestinaux de l'antibiothérapie orale
- Résistance de *P. acne*
- Diagnostic erroné (p.ex. folliculite à gram-négatifs, acné à la pommade)
- Traitement non adapté au stade de la maladie

Références

1 Traitement de l'acné par voie générale: argumentaire. Ann Dermatol Venererol 1999;126:224-31.
2 Cunliffe WJ, Holland DB, Clark SM, Stables GI. Comedogenesis: some new aetiological, clinical and therapeutic straegies. Br J Dermatol 2000; 142(6):1084-91.
3 Brown SK, Shalita AR. Acne vulgaris. Lancet 1998;351(9119):1871-6.
4 Rook, Wilkinson, Ebling, Sixth Edition: Textbook of Dermatology.
5 Cunliffe WJ. Acne vulgaris.
6 Harms M. Akne: Ein Ratgeber für Patienten. Basel, Karger Verlag.
7 Acne: when, where and how to treat. Practitioner 2000;244.
8 Jansen TH, Plewig G. Acne inversa (review). Int J Dermatol 1998;37:96-100.