

# Quiz

## Epilepsie bei Hirntumor links okzipital?

14-jähriges Mädchen. Vor einem Jahr erstmals und seither insgesamt viermal nächtliche Anfälle mit generalisierten tonisch-klonischen Krämpfen, Zungenbiss und Urinabgang. Im Schädel-CT verkalkter Prozess links okzipital (Abb. 1). Man diagnostizierte auswärts einen verkalkten Hirntumor, vermutete zum Beispiel ein Oligodendrogliom und schlug eine operative Exploration vor.

Bei der Ergänzung der Anamnese ergab sich, dass die Geburt Komplikationen aufwies, verzögert verlief und dann aus kindlicher Indikation eine Sectio durchgeführt wurde. Das Neugeborene wies einen Apgar-Score von 6,8 und 9 auf. Die frühkindliche Entwicklung verlief etwas verzögert, und das Mädchen war Linkshänderin. Der neurologische Untersuchungsbefund war an und für sich normal, und eine etwas verlangsamte Diadochokinese rechts wurde mit der Linkshändigkeit erklärt.

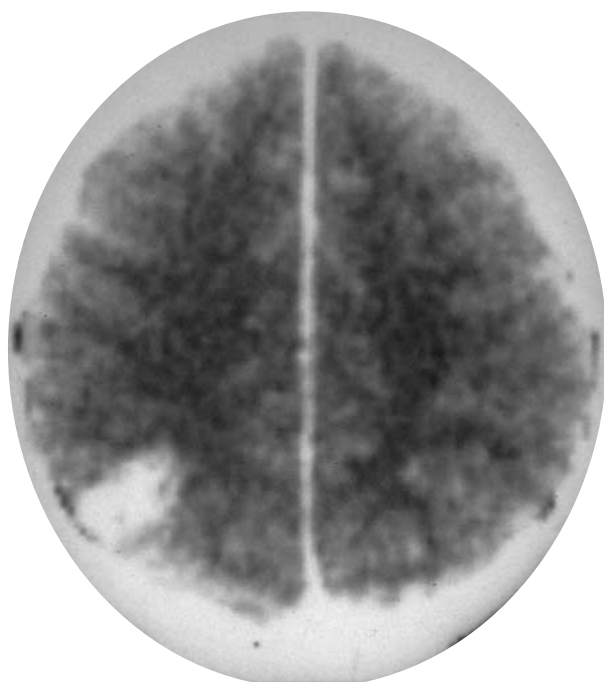
Was für Assoziationen wecken in Ihnen diese neuen zusätzlichen Angaben?

Gewiss kann Linkshändigkeit eine durchaus nichtpathologische Besonderheit darstellen. Wenn allerdings die Geburtsanamnese auffällig ist und auch die frühkindliche Entwicklung Be-

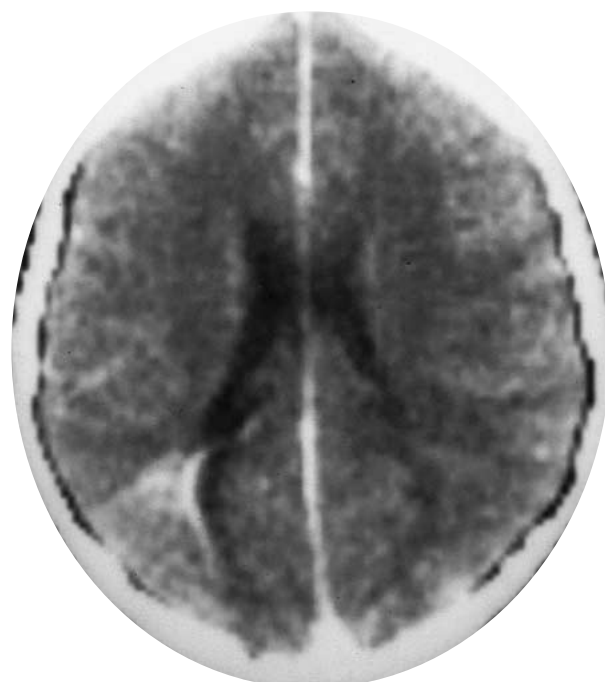sonderheiten aufweist, dann weckt Linkshändigkeit immer den Verdacht auf eine perinatale zerebrale Läsion. Im weiteren wissen wir, dass die häufigste Ursache einer Epilepsie bei Jugendlichen eine perinatale Läsion ist. Berücksichtigt man diese beiden Faktoren, dann weckt dies den Verdacht, dass die erstmals bei dem 13-jährigen Mädchen aufgetretenen nächtlichen epileptischen Anfälle aufgrund einer perinatalen Läsion zustande gekommen sind, und dass die im CT sichtbare Verkalkung links okzipital nicht unbedingt ein Tumor sein muss. Tatsächlich zeigte die nähere Betrachtung des CT in einer anderen Schnittebene (Abb. 2), dass die verkalkte Zone keilförmig erscheint und dass hier der Seitenventrikel nicht etwa komprimiert und eingeeengt, sondern vielmehr erweitert ist. Dies spricht für einen schrumpfenden und nicht für einen raumfordernden Prozess, so dass all die soeben hervorgehobenen Elemente für die Diagnose einer **verkalkten ischämischen Narbe bei perinataler zerebraler Läsion** sprechen.

Das Mädchen wurde antiepileptisch behandelt. Die Anfälle blieben aus, und eine Kontrolle nach 1 und nach 3 Jahren ergab einen völlig unveränderten CT-Befund.

Prof. Marco Mumenthaler  
Witikonstr. 326  
CH-8053 Zürich



**Abbildung 1.**  
Schädel-CT: Verkalkter Prozess links okzipital.



**Abbildung 2.**  
Schädel-CT, andere Ebene: Seitenventrikel erweitert!