L'œil rouge

R. Rüesch, H. Helbig

Introduction / Arrière-plan

Un œil rouge peut être le symptôme conducteur de diverses maladies oculaires. A part les **inflammations d'origine infectieuse** de la conjonctive, il existe toute une série d'autres pathologies responsables d'un œil rouge. L'œil rouge du **syndrome de l'œil sec** ne touche pas seulement les personnes âgées; il se caractérise par la chronicité et s'accompagne d'une sensation agaçante de corps étranger dans les yeux. La conjonctivite allergique, qui se manifeste souvent par une symptomatologie bruyante, touche environ 10% de la population. Une rougeur de l'œil consécutive à un courant d'air, à la fumée ou à un agent corrosif est caractéristique d'une kératite simple.
Par **hyposphagma**, on entend un saignement sous-conjonctival spontané et bénin. Dans cette situation, on recommande d'exclure une hypertension ou un trouble de la coagulation. Quant à l'épanchement sous-conjonctival lui-même, il ne nécessite la plupart du temps aucune mesure particulière et on peut rassurer le patient.
Si l'œil rouge s'accompagne d'un trouble de la vision et éventuellement de nausée et vomissement, il faut penser à un **glaucome aigu**.
Les patients atteints d'**iritis** se plaignent de sensation d'éblouissement, de diminution de l'acuité visuelle ou de douleurs localisées profondément dans la cavité orbitaire.

Infections bactériennes du segment antérieur

La conjonctivite bactérienne aiguë est relativement fréquente et sa guérison même sans traitement est la règle. Les germes les plus fréquemment en cause sont les staphylocoques et les pneumocoques. Parfois les deux yeux sont atteints, mais le plus souvent l'infection ne gagne l'œil «partenaire» que quelques jours plus tard. On constate une sécrétion muco-purulente et les yeux sont collés, surtout au matin. Une antibiothérapie locale sous forme de gouttes, gel ou pommade apporte la plupart du temps une amélioration rapide. Si celle-ci n'intervient pas ou s'il existe des signes d'infection génitale concomitante, on recherchera des germes particuliers tels que **Chlamydia**. Les infections à Chlamydia nécessitent en effet une antibiothérapie locale et systémique combinées pour une durée de 2 à 3 semaines; les tétracyclines et les inhibiteurs de la gyrase sont ici efficaces. Le traitement du partenaire sexuel est de règle. Chez les nouveau-nés, les signes apparaissent en général 5 à 14 jours post partum et consistent essentiellement en une conjonctivite muco-purulente aiguë. ***Chlamydia oculogenitalis*** est aujourd'hui le germe le plus fréquemment responsable des infections oculaires néo-natales [1]. Aussi bien les tétracyclines que les inhibiteurs de la gyrase étant contre-indiqués chez les enfants, on les remplacera par l'érythromycine. Les infections à gonocoques sont devenues rares, mais ne doivent pas être ignorées pour autant. Associé à une infection, la présence d'un infiltrat blanc-jaunâtre de la cornée signale une **kératite**, et on parle d'ulcère cornéen lorsque le stroma est atteint. Dans ce cas, un diagnostic et un traitement spécialisés sont indispensables. En effet, suivant la localisation, il y a risque de cicatrice susceptible de perturber l'acuité visuelle ou même danger de perforation. Une collection purulente intra-oculaire sous forme d'hypopyon est une autre complication possible (fig. 1). Dans ce cas, l'œil est gravement menacé dans son ensemble et ce risque souligne l'importance d'une prise en charge spécialisée intensive et immédiate.

Infections virales du segment antérieur

La **kérato-conjonctivite épidémique** est causée par des adénovirus et, comme son nom l'indique, elle est très contagieuse. Il existe une tuméfaction d'aspect vitreux de la conjonctive, avec une sécrétion aqueuse-séreuse et une réaction ganglionnaire locale pré-auriculaire. Les patients se plaignent fréquemment de démangeaisons. Le tableau clinique varie d'une forme bénigne guérissant spontanément en quelques jours, à des formes inflammatoires sévères dont la symptomatologie marquée peut résister durant deux à trois semaines. Parfois, un seul œil est touché, mais les atteintes bilatérales ne sont pas l'exception. Un traitement antiviral spécifique n'existe pas et le traitement symptomatique par application de gels humectants permet d'atténuer la symptomatologie. Lors d'infection virale, il faut adresser le patient à un ophtalmologue, car la possibilité d'une atteinte cornéenne sérieuse est toujours possible. De petits infiltrats sous-épithéliaux à l'intérieur du stroma, appelés nummuli, peuvent causer une vision troublée ou des problèmes d'acuité visuelle pouvant persister des mois après l'infection aiguë (fig. 2). L'application locale de corticostéroïdes est controversée, car ils peuvent favoriser la persistance des nummuli.
Les infections à *Herpes simplex* récidivent volontiers. Parmi les facteurs susceptibles de ré-

Klinik für Augenkrankheiten,
Kantonsspital St. Gallen

Correspondance:
Dr. med. R. Rüesch
Klinik für Augenkrankheiten
Kantonsspital
CH-9007 St. Gallen

E-mail: reinhard.ruesch@kssg.ch

Figure 1.
Hypopyon.

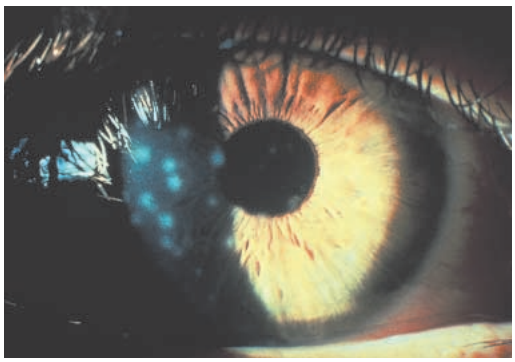

Figure 2.
Infiltrations de la cornée d'une kérato-conjonctivite épidémique.

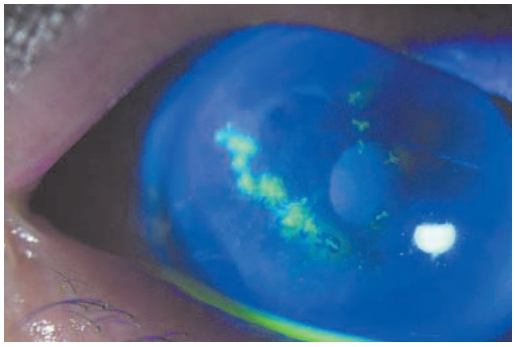

Figure 3.
Kératite à *Herpes simplex.*

activer la maladie, citons: une diminution de l'état général, un état fébrile, le rayonnement solaire, un traumatisme, les corticostéroïdes par voie générale ou locale, les immunosuppresseurs. La sensibilité de la cornée est diminuée et dans les cas classiques on trouve sur la cornée une structure arborescente qui se laisse colorer au moyen d'une bandelette imprégnée de fluorescéine et qu'on peut alors facilement observer en lumière bleue (fig. 3). A la faveur des récidives, les infections à *Herpes simplex* provoquent assez souvent des cicatrices cornéennes, raison pour laquelle le patient devrait être suivi en étroite collaboration avec un ophtalmologue. Les infections superficielles peuvent être traitées localement par la trifluridine, tandis que l'atteinte des couches plus profondes nécessite l'application de pommade oculaire d'aciclovir. Le traitement local requiert 5 applications par jour durant au moins 10 jours.
Pour la prévention des récidives, on peut, dans des cas particuliers, prescrire par voie générale à long terme l'aciclovir ou le valaciclovir, tout en gardant à l'esprit qu'après l'arrêt du médicament, de nouvelles récidives peuvent se manifester [2].
En l'absence d'immuno-déficience, une infection à *Herpes zoster* ne récidive jamais dans le même dermatome. Environ 10% des infections à *Herpes zoster* touchent la première branche du trijumeau et parmi celles-ci, la moitié environ engendrent des complications oculaires. Cette atteinte se manifeste par une conjonctivite muco-purulente mais aussi diverses formes de kératite et assez fréquemment des poussées d'uvéite. Une élévation de la pression oculaire n'est pas rare. Un examen ophtalmologique est donc ici sans aucun doute nécessaire. Lors d'atteinte oculaire zostérienne, le traitement par aciclovir ou valaciclovir par voie générale doit être introduit dans les plus brefs délais.

Allergies

La forme saisonnière, fréquente, de la **conjonctivite allergique** est généralement causée par les pollens. Les formes pérenniales sont dues aux acariens, poils d'animaux ou moisissures. Le traitement local à base de larmes artificielles, stabilisateurs de la membrane plasmocytaire ou antihistaminiques peut être institué par le médecin de premier recours. Les manifestations allergiques oculaires plus complexes telles que la **conjonctivite gigantopapillaire** (porteurs de lentilles de contact), la **conjonctivite printanière** ou la **conjonctivite atopique** nécessitent la collaboration entre les divers spécialistes concernés.

L'œil sec

Le syndrome de l'œil sec est un trouble chronique très répandu touchant fréquemment les femmes en période péri- ou postménopausique [3]. Mais il peut aussi être en rapport avec un traitement aux bêta-bloquants, anti-dépresseurs, cytostatiques ou inhibiteurs de l'ovulation. Le rôle d'affections systémiques telles que la polyarthrite chronique, la maladie de Basedow ou le syndrome de Sjögren ne doit pas être négligé. Le traitement de l'œil sec est souvent décevant.
Les patients se plaignent souvent d'yeux rouges qui brûlent ou démangent; parfois de sensation de corps étranger ou paradoxalement d'un larmoiement agaçant. Cet épiphora est dû à une hypersécrétion de la phase aqueuse des larmes, comme tentative de compenser l'insuffisance de la phase mucineuse ou lipidique. Il est alors important d'expliquer au patient qu'un épiphora existe dans environ un tiers des cas d'yeux secs, sans quoi il ne pourra pas com-

Quintessence

- La conjonctivite aiguë bactérienne s'accompagne d'une sécrétion mucopurulente. La plupart du temps, l'amélioration intervient rapidement sous antibiothérapie locale.
- Il n'existe pas de traitement causal pour les conjonctivites à adénovirus.
- L'œil sec est un trouble très fréquent et entraîne souvent une irritation chronique de l'œil. Parmi les nombreuses marques de larmes artificielles, il faut préférer les produits exempts d'agent conservateur (p.ex.: Oculac® SDU, Vismed®, Hylocomod®, Protogent® SE, Celluvisc® SDU, Cellufresh®).
- Si le patient se plaint de diminution de l'acuité visuelle, de vision trouble, de douleurs situées profondément dans le globe oculaire ou s'il existe un dysfonctionnement pupillaire, l'ophtalmologue doit être consulté en raison de la présence possible d'une iritis ou d'un glaucome aigu.

prendre le sens d'un traitement. Il existe un grand nombre de marques différentes de larmes artificielles, parmi lesquelles il convient de préférer un produit exempt d'agent conservateur dans les cas résistants.

Iritis

Si le patient se plaint de sensation de vision trouble, d'une diminution de l'acuité visuelle ou de douleurs situées profondément dans le globe oculaire, il faut penser à une inflammation touchant l'intérieur de l'œil, en particulier une iritis. L'érythème conjonctival est très variable et peut même être absent. La pupille est souvent étroite (myosis irritatif). Il existe de nombreuses formes différentes d'uvéite. Le traitement doit être confié à l'ophtalmologue, notamment en raison des complications possibles. Pour sa part, l'oculiste sera reconnaissant au médecin de premier recours pour sa contribution aux investigations ciblées de médecine générale que requièrent toujours de telles situations.

Glaucome aigu

En général, il est provoqué un bloc aigu de l'angle irido-cornéen. La rougeur de l'œil s'accompagne de douleurs et de diminution de l'acuité visuelle, tandis que la pupille, de diamètre moyen, ne réagit pas à la lumière. Dans bon nombre de cas, des nausées et vomissements complètent le tableau. Le bulbe est très dur à la palpation. Le patient doit être adressé de toute urgence à l'ophtalmologue.

Références

1 Bialasiewicz AA, Klaus V, Knothe H, Kramer A, Werner HP. Infektionskrankheiten des Auges. Stuttgart, Jena, New York: Gustav Fischer Verlag; 1995. p. 156-61.

2 Wilhelmus KR, Beck RW, et al: Acyclovir for the prevention of recurrent herpes simplex virus eye disease. N Engl J Med 1998;339:300-6.

3 Göbbels M: Das trockene Auge, Standortbestimmung und Aussichten. Fortschr Ophthalmol 1990;87:190-7.