

Pseudo-Okklusion der Arteria carotis interna

N. Ghisletta^a, L. Remonda^b, T. P. Carrel^a

Abbildung 1.

Selektive Katheterangiographie in seitlicher Projektion der Arteria carotis communis links während (a) der Früh-, (b) Mittel- und (c) Spätphase. Darstellung einer Pseudo-Okklusion der ACI mit Füllungsdefekt im Bereich der Bifurkation (Pfeil), thrombotischem Material entsprechend, und eine sehr langsame Kontrastmittelfüllung des zervikalen Abschnitts der ACI (Pfeilköpfe). Mässige kurzstreckige Abgangsstenose der ACE (gebogener Pfeil).

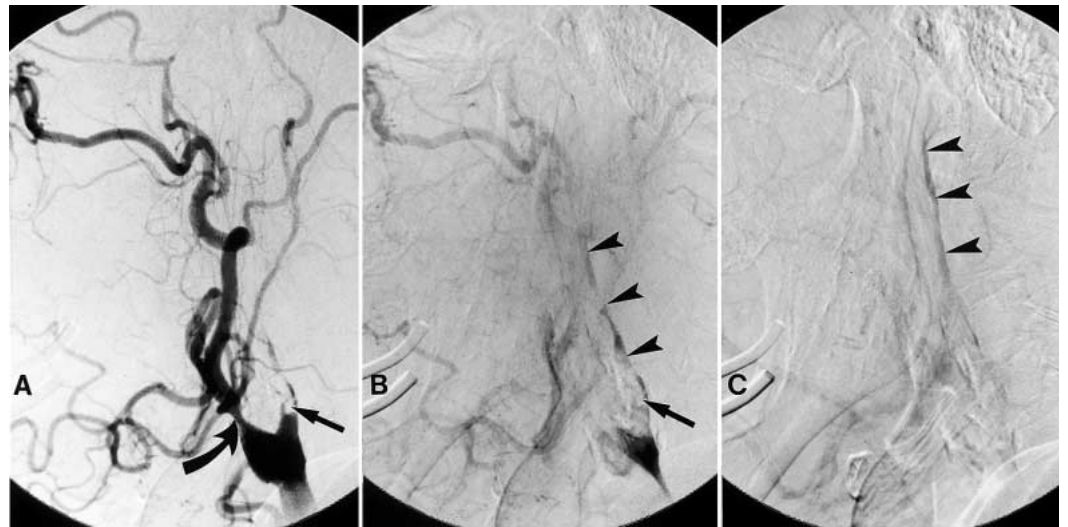
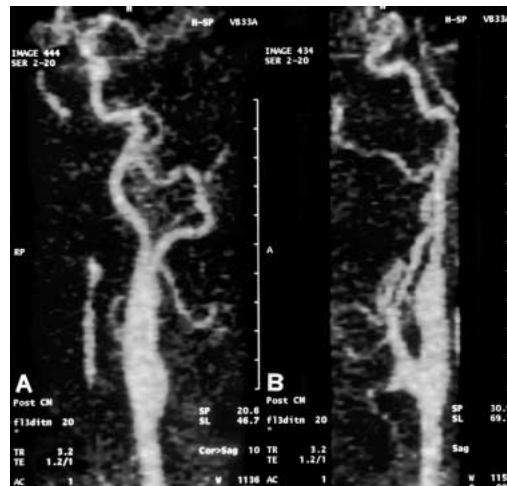


Abbildung 2.

Postoperative kontrastverstärkte MR-Angiographie der Arteria carotis communis in (a) frontaler und (b) seitlicher Projektion. Regelmässige postoperative Verhältnisse mit vollständig offener ACI und Aufhebung der ACE-Stenose.



nenpatchangioplastik durchgeführt. Die postoperative kontrastverstärkte MR-Angiographie (Abbildung 2) stellte eine offene ACI links dar. Der Begriff «Pseudo-Okklusion» beschreibt einen Zustand, bei welchem die ACI mit nichtinvasiven diagnostischen Mitteln oder konventioneller Angiographie als verschlossen erscheint, aber in der Tat anatomisch noch partiell geöffnet ist. Der residuelle, sehr niedrige Blutfluss wird häufig durch die duplexsonographische Untersuchung nicht erfasst, so dass zur Diagnose der Pseudo-Okklusion eine 4-Gefäss-DSA oder eine kontrastverstärkte MRA [1] erforderlich ist. Die Unterscheidung zwischen einem vollständigen Verschluss der A. carotis und einer Pseudo-Okklusion ist wichtig bei der Auswahl der therapeutischen Optionen. Eine chronisch verschlossene A. carotis stellt in der Regel keine Indikation zur chirurgischen Revaskularisation dar. Bei der Pseudo-Okklusion besteht ein erhöhtes ipsilaterales Schlaganfallrisiko bei spontanem Verlauf [2], und eine chirurgische Exploration mit allfälliger Wiederherstellung der Durchgängigkeit der ACI ist gerechtfertigt [3-4]. Als chirurgische Verfahren sind die TEA der ACI mit Venenpatch, die Einlage eines Veneninterponates und bei hypoplastischer A. carotis interna und bei fehlendem Rückfluss die Ligatur der ACI bei gleichzeitiger TEA der A. carotis externa zu erwähnen. Bei

Bei einem 69jährigen Patienten mit einer neu aufgetretenen Wortfindungsstörung und einer intermittierenden motorischen Aphasie wurde duplexsonographisch ein Totalverschluss der Arteria carotis interna (ACI) links diagnostiziert. Eine 4-Gefäss-Angiographie zeigte eine subtotale Stenose der linken ACI mit verspäteter aber orthograder Füllung der extrakraniellen ACI (Abbildung 1). Bei diesem Befund wurde die Indikation zur Exploration der Karotidbifurkation gestellt. Es wurden eine Thrombendarterektomie (TEA) und eine Ve-

^a Klinik für Herz- und Gefässchirurgie

^b Abteilung für Neuroradiologie, Inselspital, Bern

Korrespondenz:

Dr. med. N. Ghisletta
Klinik für Herz- und Gefässchirurgie
Inselspital, CH-3010 Bern

nighi@bluewin.ch

der Operation einer Pseudo-Okklusion besteht ein leicht erhöhtes Risiko einer intraoperativen ischämischen Komplikation im Vergleich zur konventionelle TEA. Die Langzeitresultate zei-

gen bei operierten Patienten ein jährliches ipsilaterales Schlaganfallrisiko von 1% [3], welches niedriger ist als das Schlaganfallrisiko von 2 bis 10% bei Patienten mit ACI-Verschluss [5].

Literatur

- 1 Remonda L, Heid O, Schroth G. Carotid artery stenosis, occlusion and pseudoocclusion: first pass, Gadolinium-enhanced three-dimensional MR Angiography: preliminary study. *Radiology* 1998;209:95-102.
- 2 O'Leary DH, Mattle H, Potter JE. Atheromatous pseudo-occlusion of the internal carotid artery. *Stroke* 1989;20:1168-73.
- 3 Kniemeyer HW, Aulich A, Schlaetzki F, Steinmetz H, Sandmann W. Pseudo- and segmental occlusion of the internal carotid artery: A new classification, surgical treatment and results. *Eur J Vasc Endovasc Surg* 1996;12:310-20.
- 4 Archie. Carotid endarterectomy when the distal internal carotid artery is small or poorly visualized. *J Vasc Surg* 1994;19:23-31.
- 5 Faught WE, van Bemmelen PS, Mattos MA, Hodgson KJ, Barkmeier LD, et al. Presentation and natural history of internal carotid artery occlusion. *J Vasc Surg* 1993;18:512-24.